Asendan AORT ANEVRİZMASI

Aort anevrizması, aortanın normal çapından geniş bir çapa ulaşarak genişlemesidir. Aorta'nın bütün bölümlerinde anevrizma gelişebilir. Genişlemiş olan bölümün patlayarak hayatı tehdit etme riski vardır. Anevrizma ne kadar büyükse patlama ihtimali o kadar fazladır. Küçük anevrizmalar ilaçla tedavi edilerek hasta takip edilir. Belli bir çaptan daha geniş anevrizmalar ameliyatla veya kasıktan yapılan bir girişimle stent konularak tedavi edilir

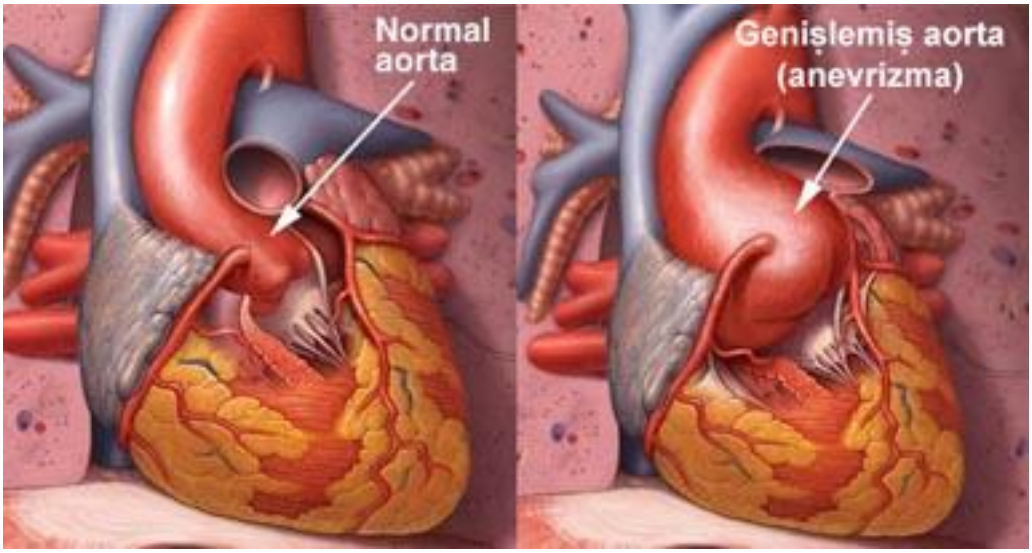

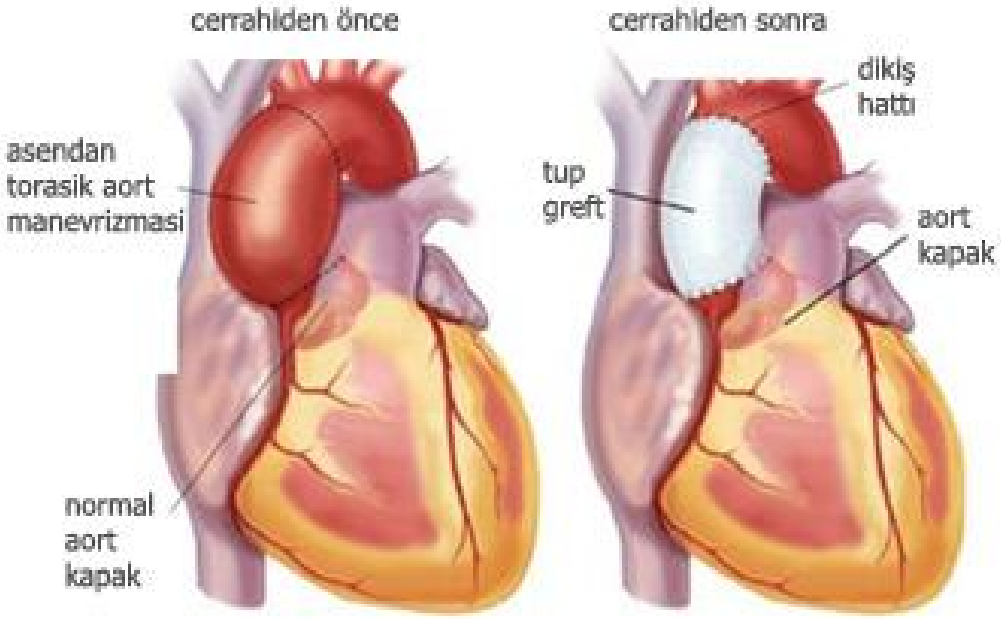

Arkus Aorta Anevrizması

Aortun kısa bir segmentini oluşturan arkus, superiormediastende yerini alır ve brakiosefalik arterlere orijin oluşturur. Genelde aort patolojisi çok nadiren sadece bu segmenti tutar. Cerrahi tedavi teknikleri genellikle, çıkan aort ve arkusu, inen aort ve arkusu veya tüm torasik aortu ilgilendirir. Tüm torasik aort anevrizmalarının %10'unda arkusun tutulumu söz konusudur. Aort arkusunu ilgilendiren anevrizmalar da diğer bölgelerde olduğu gibi genişleme ve rüptür eğilimi gösterir. Ancak arkus lokalizasyonu nedeniyle kendine ait bazı problemleri de beraberinde getirir. Dolaşımın sağlanması için gerekli rekonsrüktif cerrahi tekniklerin yanı sıra, arkusu ilgilendiren ameliyatlarda, beynin korunmasının özel bir önemi vardır.

Önceleri gerçekleştirilen arkus cerrahisi sonrasında ciddi komplikasyonlarla karşı karşıya kalınmıştır. Ateramatöz embolilere veya malperfüzyona bağlı stroke, uzamış derin hipotermiksirkulatuar arrest sonrasında görülen nörolojik fonksiyon bozuklukları ve ensefalopatiler hayal kırıklığı yaratmıştır. Frajil aort duvarından olan kanamalar, cerrahi manüplasyon güçlükleri, hipotermiye bağlı koagülasyon bozuklukları diğer problemlerdir. Frenik, vagus ve rekürrenlaringeal sinir hasarına bağlı ciddi morbidite de unutulmamalıdır. Tüm bu zorluklarına karşın, aort cerrahisinde tecrübeli merkezler, planlı operasyonlarla morbidite ve mortaliteyi önemli ölçüde düşürmüşlerdir.

Tanı

Anevrizmalar ilk defa rutin çekilen göğüs grafilerinde bulunabilir. Çıkan aort anevrizmaları kardiyak siluetin sağ tarafına doğru konveks bir gölge oluşturur. Transvers aort arkus anevrizmaları ise, süperiormediastinal bir gölge veya kalbin sol yanına doğru gölgelenme yapar. Torasikaortagrafi önemli bir tanı aracıdır. Dijital teknikler bu işlem sırasında maruz kalınan radyasyonu en aza indirmiştir. Aortagrafide aortun bütünü ile birlikte, aort kapak ve brakiosefalik dallarda görüntülenebilmektedir. Brakiosefalik sistemdeki anomaliler bu yolla değerlendirilebilmektedir. Kompüterizetomografi , üç boyutlu tomografi teknikleri ve manyetik rezonans görüntülemeler özellikle aort diseksiyonlu hastaların uzun süreli

takiplerinde ve torasik aort anevrizmalı hastaların değerlendirilmelerinde son derece faydalıdır.

Arkus cerrahisini aortun diğer lokalizasyonlarından ayıran en önemli farklılık serebral dolaşımla olan yakın ilgisi ve beyin koruma yöntemlerinin gerekliliğidir. Arkus anevrizma onarımı sırasında gelişebilecek globaliskemik hasarın yanı sıra beyin damarlarına olası trombüs ve aterosklerotikdebriembolileri dikkat edilmesi gereken önemli konulardandır.

Cerrahi

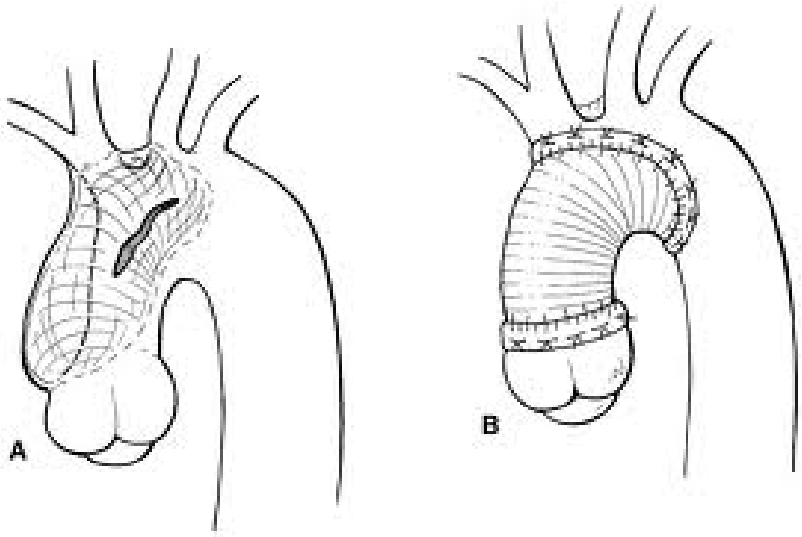

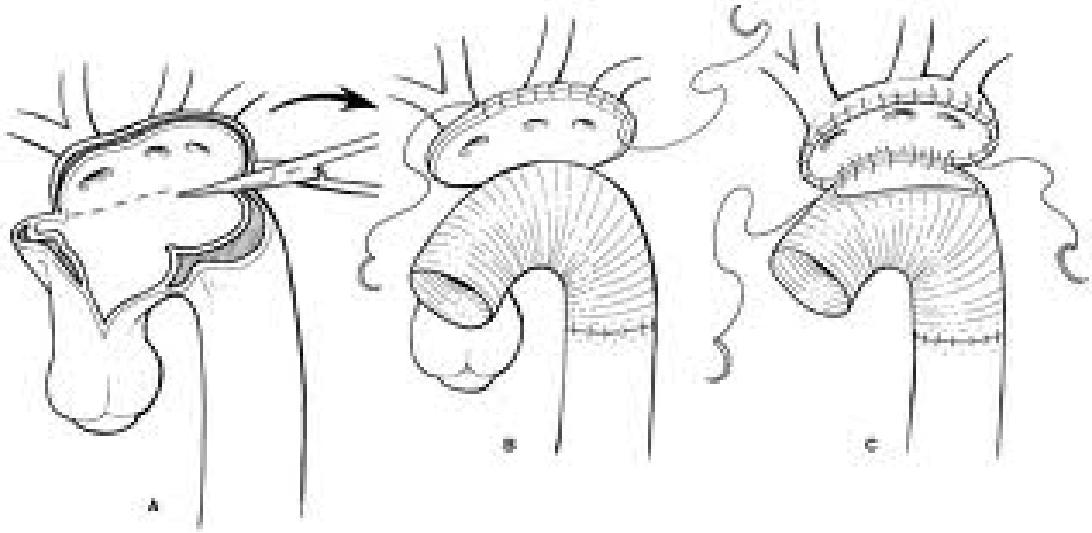

Aort Diseksiyonu

Aort duvarının 3 ana katmanı vardr. Aortanın iç katmanının yırtılarak kanın orta katmana geçmesine ve burada yeni bir lümen oluşturmasına aort diseksiyonu denilmektedir. Genellikle yaşlı insanlarda görülür. Yeni oluşmuş aort diseksiyonu acil ve hayatı tehdit eden bir durumdur. Aortanın dış katmanının da yırtılarak patlama ihtimali vardır. Hastaların %50'si ilk 48 saatte ölür. Daha sonraki her saatte ölüm riski %1 artar. Tıbbi tedavi ile hastaların %58'i kaybedilir. Aortanın patlaması halinde hayatta kalma şansı azalır

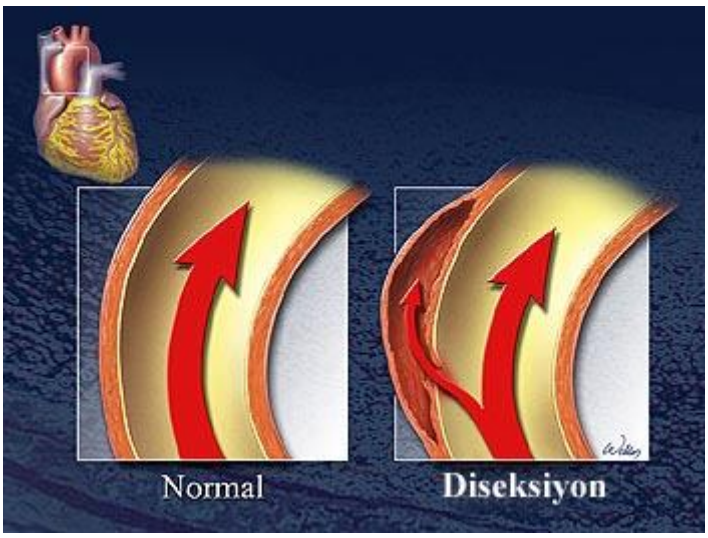

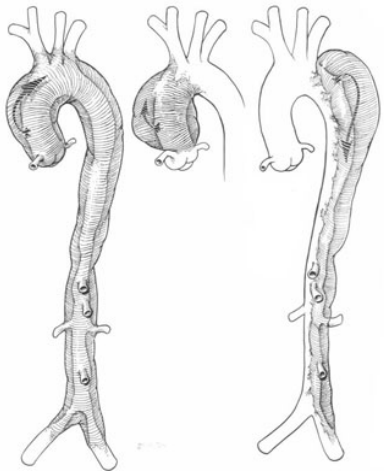

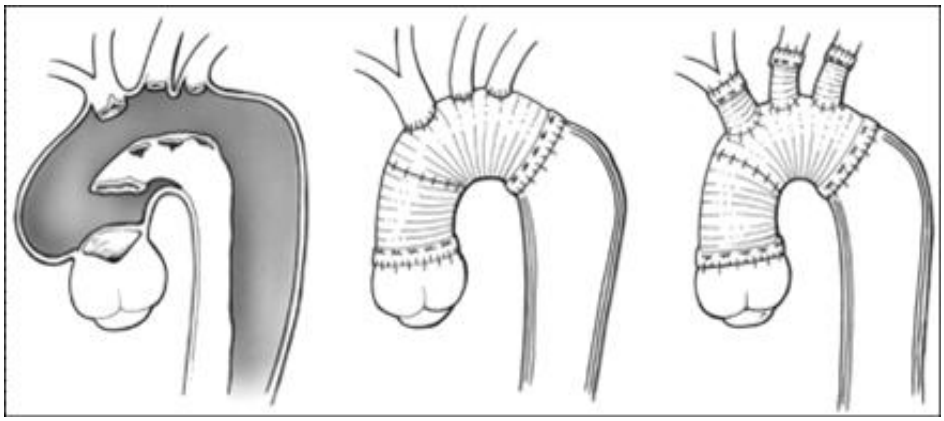

Torakoabdominal Aort Anevrizması

Torakoabdominalaortayı içeren anevrizmaların tamiri kompleks ve geniş bir cerrahi işlem gerektirir. Cerrahinin potansiyel bir komplikasyonu spinal kordu besleyen atardamarların bu bölgeden çıkması nedeni ile spinal kordun beslenmesinin bozulmasıdır.

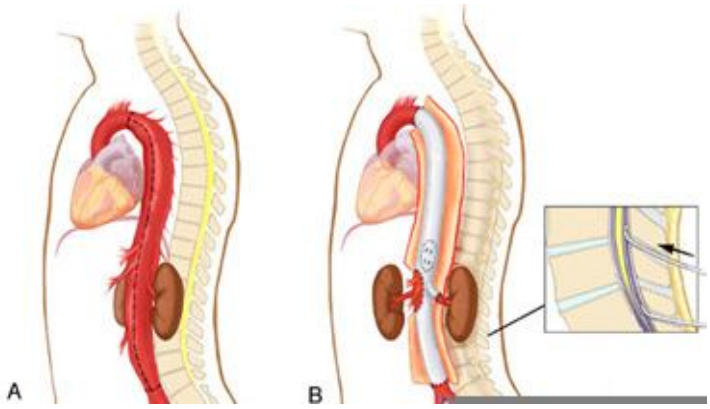

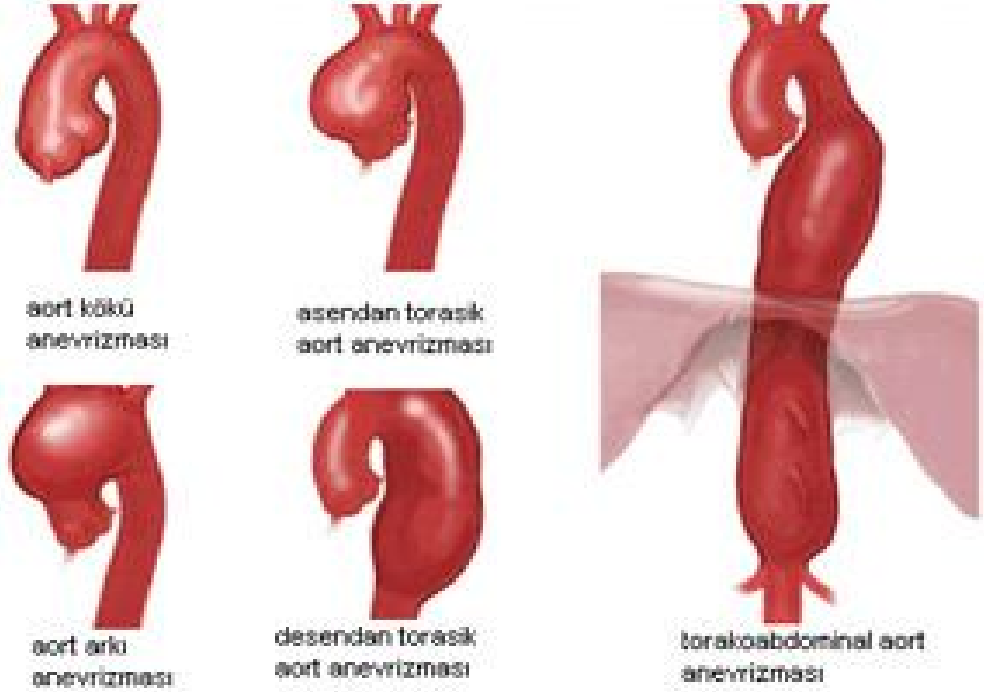

TAA tüm anevrizmaların %10'undan azını oluşturmaktadır.

Klinik bulgular:
Klinik bulgular çoğunlukla anevrizmanın boyutu, pozisyonu ve büyüme oranına bağlıdır. TAA'ların çoğu asemptomatiktir ve genellikle başka nedenler için yapılan diagnostik bir işlem sırasında tanı konur. Sakküler anevrizmalar genişleyerek komşu dokulara bası sonucu çeşitli klinik tablolara neden olurken fusiform anevrizmaların çoğu asemptomatik olmaktadır. Başlıca semptom ve klinik bulgular;
Dispne, stridor ve öksürük: Büyüyen anevrizmanın trakea ve sol ana bronkusa basısı sonucu gelişir. Sol ana bronkus tıkanırsa, sol akciğerde atelektazi gelişebilir.
Hemoptizi: Bası sonucu gelişen bronkuserezyonuna bağlıdır.
Disfaji: Anevrizmanın esofagusa basısı sonucu gelişir.
Ses kısıklığı: Sol recurrentlaringeal sinire bası sonucu gelişen vocalkord paralizisi ses kısıklığına yol açmaktadır.
Boyun ve kolda ödem: VCS'a bası sonucu boyun ve kolda ödem, boyun damarlarında belirginleşme gözlenir.
Konjestif kalp yetmezliği: Aort yetmezliği sonucu gelişir.
Sol kolda tansiyon düşüklüğü: Anevrizmanın sol subklavian artere basısı sonucu gelişir.
Göğüs ağrısı: Assendan aort anevrizmaları sternum ve kostalara bası yaparak tahribat oluşturur, bu da şiddetli göğüs ağrısına neden olur.

Tanı:
Tanıda kullanılan görüntüleme yöntemleri;
CT ve MR: Torasik anevrizmaları görüntülemede en ideal yöntemdir.
Aortografi: Arkustan çıkan damarlar ve anevrizmanın tam taslağını çıkarmak, anevrizmanın büyüklüğünü ve lokalizasyonunu tespit etmek için gerekli olabilir.
Göğüs röntgenogramı: TAA'nda, göğüs röntgenogramında sol hemitoraksın büyük bir kısmını dolduran kitle görülebilir. Travmatik anevrizmalarda sol subklavian arterin yanında ovoid bir danste artışı görülebilir. Ayrıca aort duvarında kalsifikasyon da görülebilir.
Aterosklerotik aort anevrizmaları ile birlikte özellikle kalp ve böbrekte de aterosklerotik hastalık sıklıkla mevcuttur. Bu nedenle kalp ve böbrek fonksiyonlarını izlemek için EKG çekilmesi ve kan üre düzeyinin ölçülmesi faydalıdır.
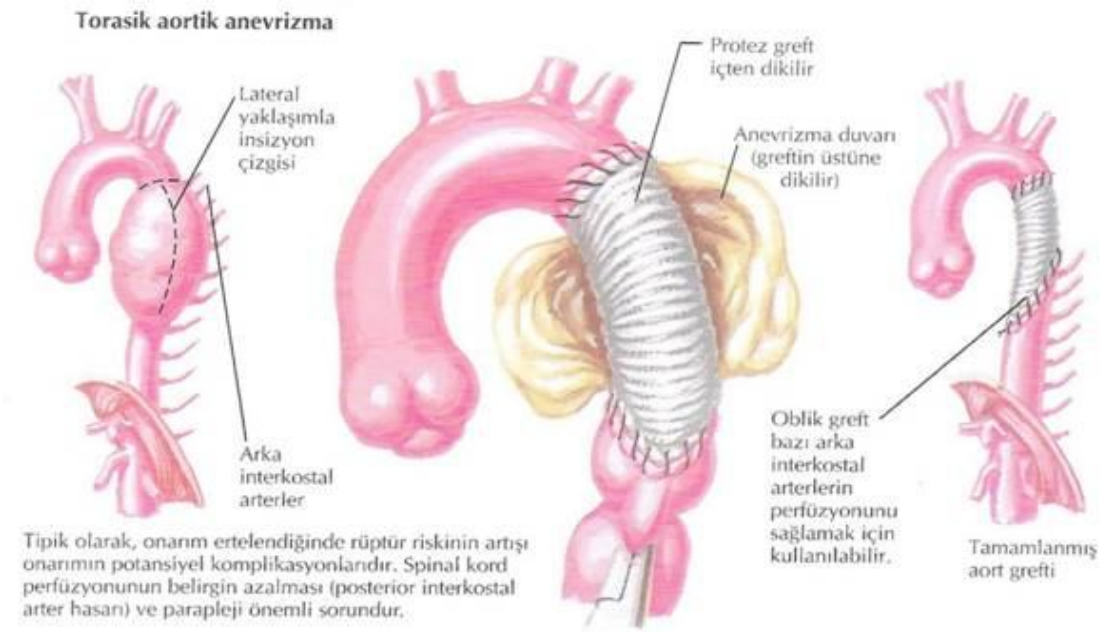
Tedavi:
TAA'larının tedavisi cerrahidir. Anevrizmanın tamamının cerrahi eksizyonundan sonra yerine damar grefti konur.
Cerrahi tedavi endikasyonları:
semptomatik anevrizmalar
hızlı genişleyen anevrizmalar (yılda 0.5 cm'den fazla)
çapı 6 cm'yi aşan anevrizmalar
Assendan aort anevrizmalarında aort kapağı tutulumu sıktır. Bu durumda kapak replasmanı gerekli olabilir.
Aort diseksiyonunda hastaların hızlı bir şekilde cerraha havale edilmesi şarttır. Assendan aort anevrizmalarının diseksiyonunda acilen cerrahi onarım gerekir. Dessendan aort anevrizmasında cerrahi riskler daha kötüd