Pulmoner Emboli

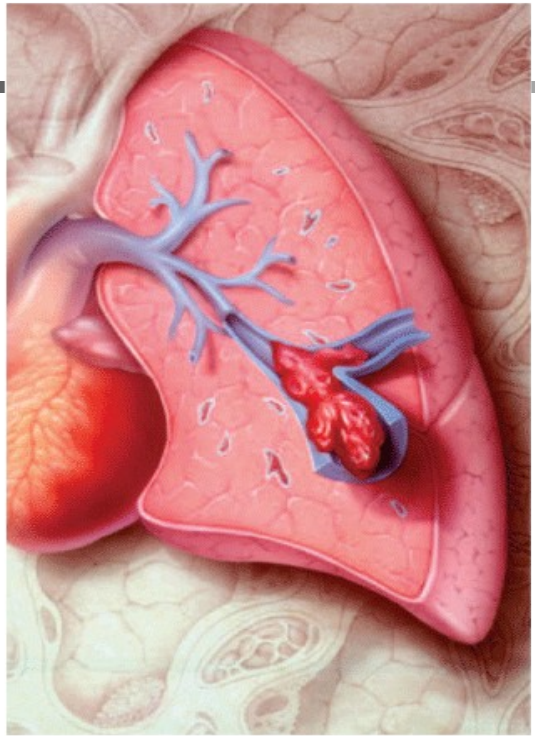

© Steve Oh, M.S. / Phototake

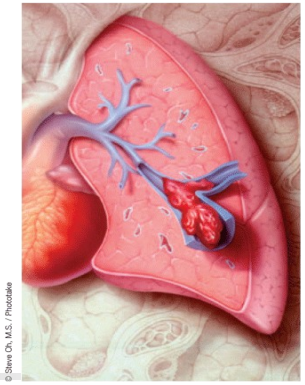

- **Pulmoner embolizm halen yaygın ve tehlikeli bir klinik tablodur.**
- **Tanı , risk faktörlerinin belirlenmesi ve tedavi ile ilgili birçok kapsamlı çalışmalar yapılmış olmasına rağmen halen tanı konulamamakta ve uygun tedavi yapılamamaktadır.**
- **Alt ekstremite derin ven trombozu sonrası gelişen, bazen asemptomatik, bazen tesadüfen tanı konan, bazen de masif embolizm ile ani ölüme yol açabilir.**
- **Masif PE'li hastaların 2/3 semptomların başlangıcından sonraki bir saat içinde ölürler, bu bir saat içinde tanı konur ve tedaviye başlanırsa mortalite oranı % 3-8 'e düşer.**
- **Pulmoner arteriyel yatağın tıkanması, yaşamı tehdit eden akut, ama potansiyel olarak geri dönüşlü sağ ventrikul yetersizliğine yol açabilir.**

Epidemiyoloji

- Proksimal DVT'si olan hastaların yaklaşık %50'sinde, genellikle klinik olarak semptomsuz seyreden, akciğer sintigrafisinde saptanan PE vardır .
- PE' li hastaların yaklaşık %70'inde, duyarlı tanı yöntemleri kullanılırsa, alt ekstremitede DVT saptanabilir .
- Trombüsün oluşumunda Rudolf Virchow'un triadı (hiperkoagülopati,venöz staz, endotel hasarı) bugün halen kullanılmaktadır.
- PE'nin başlangıçtaki akut atağına ya da yineleyen ataklara bağlı ölüm riski, başlangıçta DVT ile başvuranlarla karşılaştırıldığında, PE ile başvuran hastalarda daha yüksektir .
- PE için akut olgularda ölüm oranı %7 ile 11 arasında değişmektedir .
- ABD'de yıllık insidansın 600.000 olgu olduğu, 50.000-200.000 olgunun öldüğü tahmin edilmektedir. İsveç de kaybedilen bireylerin %79'unda yapılan 2356 otopsi çalışmasında 595 olguda (%25) VTE, buna karşılık 431 olguda (%18.3) PE olduğunu tespit edilmiş, PE insidansının 20.8/10 000 kişi/yıl olduğu gösterilmiştir .

1-JAMA 1994;271:223–225.
2-Circulation 2003;107(23 Suppl. 1):I22–I30
3-Thromb Haemost 2002;88:407–414.
4-Am J Cardiol 2004;93:1197–1199.
5-APMIS 1998;106:378–384.

Risk Faktörleri

Edinsel

- Hareket azlığı
- Majör cerrahi
- Majör travma
- Spinal kord yaralanması
- Gebelik/doğum sonrası
- Polisitemia Vera
- Antifosfolipid antibody sendromu
- Oral kontraseptifler
- Hormon-replasman tedavisi
- Kemoterapi
- Obesite
- Santral venöz kateterizasyon
- Alçı veya immobilizer tedavisi

Herediter

- Antithrombin eksikliği
- Protein C eksikliği
- Protein S eksikliği
- Faktör V LeidenMutasyonu
- Aktive protein C rezistansı (faktor V Leiden yokluğunda)
- Protrombin gen mutasyonu
- Disfibrinogenemi
- Plasminojen eksikliği

Muhtemel faktörler

- Lipoprotein(a)yüksekliği
- Homosistein; faktör VIII, IX, ve XI; fibrinojen; ve thrombin-activated fibrinolysis inhibitor seviyelerinde yükselme

Venöz tromboemboliye zemin hazırlayan etkenler

Zemin hazırlayan etken	Hastayla ilgili	Koşullarla ilgili
Güçlü zemin hazırlayan etkenler (olasılık oranı >10)		
Kırık (kalça ya da bacak)		✓
Kalça ya da diz eklemi replasmanı		✓
Majör genel cerrahi		✓
Majör travma		✓
Omurilik hasarı		✓
Orta düzeyde zemin hazırlayan etkenler (olasılık oranı 2-9)		
Artroskopik diz cerrahisi		✓
Santral venöz kateter		✓
Kemoterapi		✓
Kronik kalp ya da solunum yetersizliği	✓	
Hormon yerine koyma tedavisi	✓	
Malignite	✓	
Oral kontraseptif tedavisi	✓	
Paralitik inme	✓	
Gebelik/doğum sonrası		✓
Önceki VTE	✓	
Trombofili	✓	
Zayıf zemin hazırlayan etkenler (risk oranı <2)		
Yatak istirahati >3 gün		✓
Oturmaya bağlı hareketsizlik (örneğin; uzun süren araba ya da uçak yolculuğu)		✓
İleri yaş	✓	
Laparoskopik cerrahi (örneğin; kolesistektomi)		✓
Obezite	✓	
Gebelik/doğum öncesi	✓	
Varisler	✓	

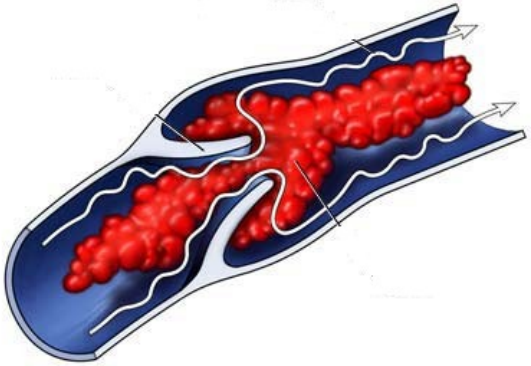

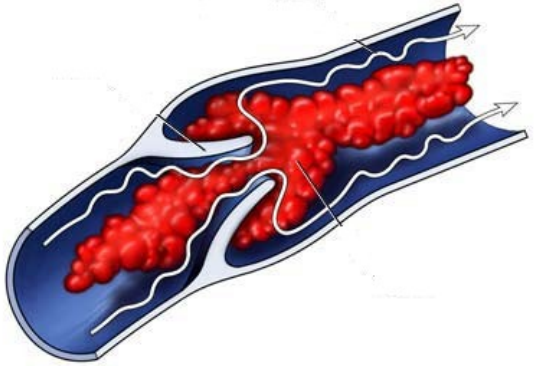

Fizyopatoloji

- Trombüs derin baldır venlerinde oluşur, oradan proksimal venler yoluyla embolizasyon gelişir.

- Pulmoner embolili hastaların % 79'unda alt ekstremitede DVT tespit edilmiştir . Eğer böyle hastalarda DVT tespit edilemezse trombüsün tamamının kopup embolize olduğu düşünülebilir.

- Proksimal DVT li hastaların %50'sinde pulmoner emboli gelişir .

- Daha kücük ve distal emboliler, hemodinamiyi etkilemese de, alveoler pulmoner kanama alanları oluşmasına yol açarak, hemoptizi, plörezi ve genellikle hafif plevral efüzyona neden olur. Bu klinik tablo "pulmoner infarkt" olarak bilinir.

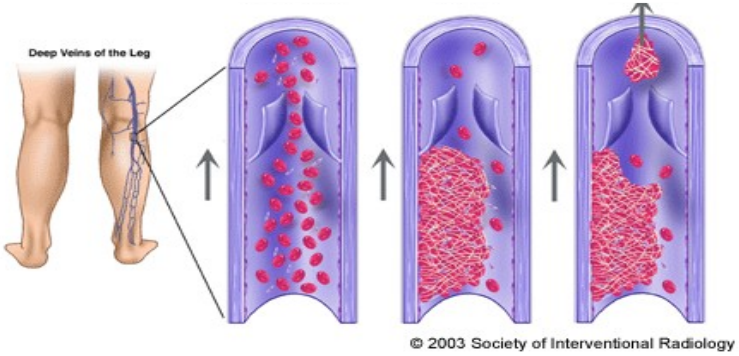

1-J R Soc Med 1989;82:203-205.
2-Chest 1992;101:Suppl:163S-171S

Fizyopatoloji

- Pulmoner embolide oluşan patofizyolojik değişiklikler vasküler tıkanmanın lokalizasyonuna ve tıkanan arterin çapına bağlıdır.

- Ana pulmoner arter veya ana dallarında tromboemboli olması halinde, kalbin dakikalık atım hacminde (debisinde) ani bir azalma ve hipotansiyonla birlikte akut sağ ventrikül yüklenmesi ve yetmezliği gelişebilir **(akut cor pulmonale)**.

Fizyopatoloji

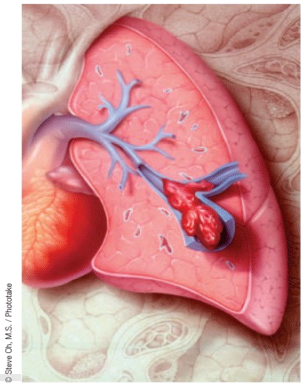

- **Büyük emboliler geniş akciğer infaktüslerine neden olurken, küçük emboliler de subplevral yerleşimli hemorajik infarktüsler oluşabilir. İnfarkt alanlarında sürfaktan kaybı nedeniyle daha sonra atellektaziler gelişir.**

- **Akciğerlerde arteriovenöz şantların açılması sonucu hipoksemi ve bu sırada ortaya çıkan refleks mekanizmalar ve tromboksan veya serotonin gibi metabolitlerin etkisiyle pulmoner damarlarda ek spazm gelişir. Sonuç olarak sağ ventrikül yüklenmesi daha da artar.**

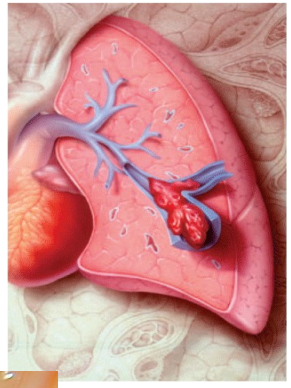

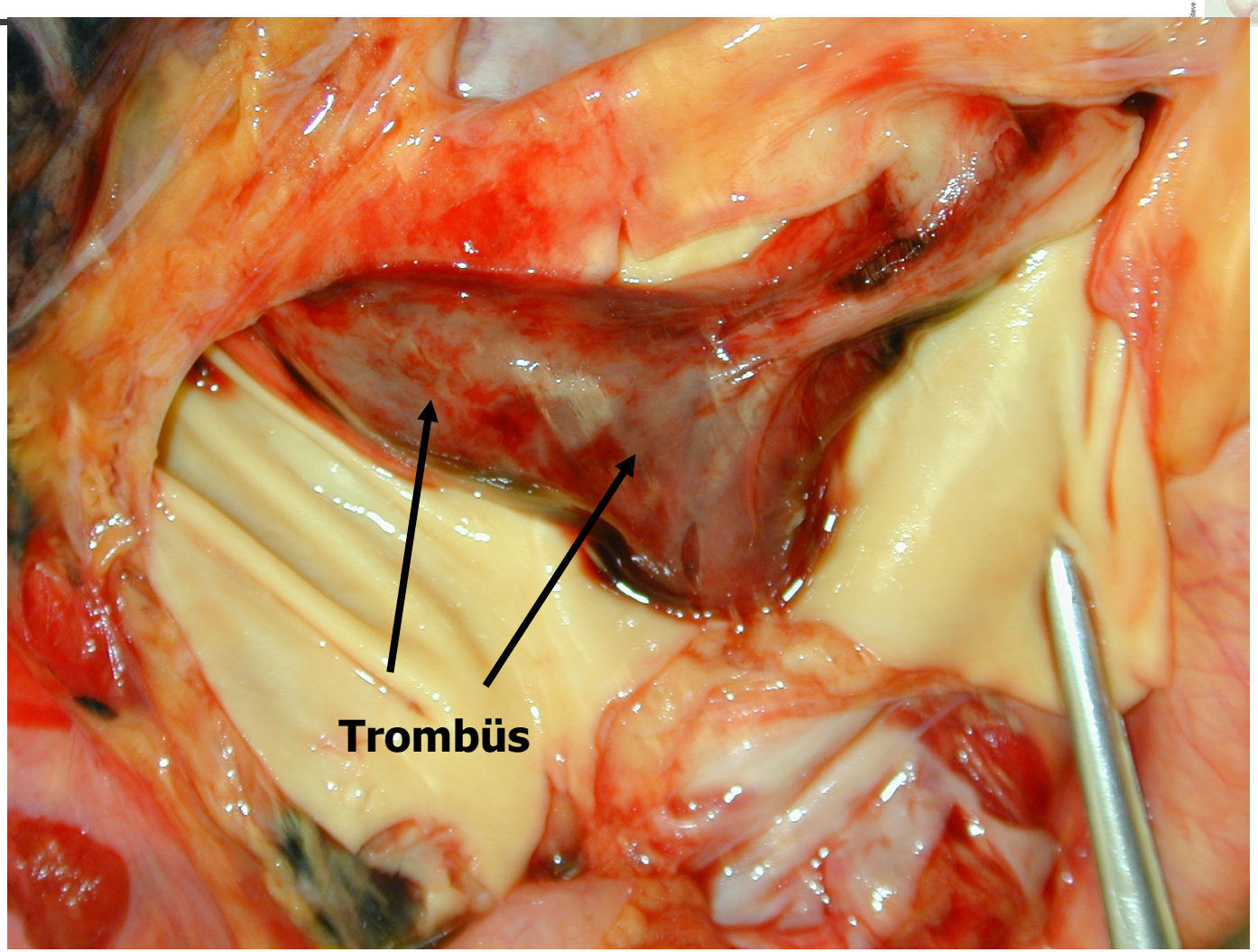
Trombüs

Hemodinamik Etkiler

Pulmoner tromboemboli

Pulmoner arteryel obstruksiyon ve RV afterload'unun artışı

Kalp debisinde düşme ve şok

Akciğerlerde şantlı perfüzyon ve arteryel hipoksemi + miyokardiyal iskemi

Basınç yüklenmesi + miyokardiyal iskemi sonucu *sağ kalp yetmezliği*

Klinik

Pulmoner Embolide başlıca 3 klinik tablo saptanmaktadır.

1. **Akut minör PE (Submassive):** Damar yatağındaki tıkanma %50'ın altındadır. Küçük distal pulmoner yatağın tıkanması sonucu oluşur. Bu tıkanma sıklıkla pulmoner enfarktüs ile sonuçlanır. Semptomlar hafif takipne, plöretik göğüs ağrısı, hemoptizidir. Genellikle hemodinamik bozukluk oluşturmaz. Fizik muayene sıklıkla normaldir ancak taşikardi, frotman ve hafif ateş olabilir.

1. **Akut Majör (Massive) PE:** Proksimal pulmoner arterlerin tıkanması sonucu oluşmaktadır. Genellikle dispne, künt göğüs ağrısı, taşikardi, sağ galo ritmi (S3), yüksek venöz basınç ve taşipneye neden olur. Pulmoner arteriyel obstrüksiyon %60-75 düzeyindedir. Senkop ve ani ölüme kadar değişen derecelerde hemodinamik bozukluk yapar.

1. **Kronik Tromboembolik Pulmoner Hipertansiyon:** Çoğunlukla alt ekstremitelerdeki venöz trombozlardan atılan küçük minör emboliler sonucu oluşur. Kronik progressif dispne söz konusudur. Pulmoner hipertansiyon ve kor pulmonale ile kendini gösterir.

TANI

Klinik belirtiler ve rutin laboratuar testleri akut PE tanısının dışlanmasını ya da doğrulanmasını sağlamamakla birlikte, şüphe derecesini artırırlar.

Semptomlar ve Bulgular

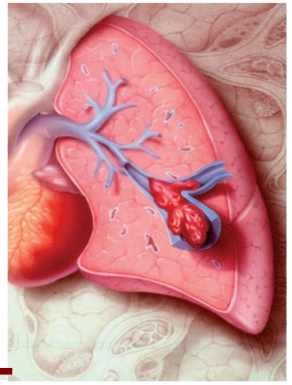

Semptomlar	%
Dispne	73
Plöretik tip ağrı	66
Öksürük	37
Bacakta şişlik	28
Bacakta ağrı	26
Hemoptizi	13
Çarpıntı	10
Wheezing	9
Angina	4

Bulgular	%
Takipne (>20/dak)	70
Ral	51
Taşikardi(>100/min)	30
S4	42
S2 sertleşmesi	23
Derin ven trombozu	11
Nemli cilt	11
Ateş>38,5	7
Wheezing	5
Homans belirtisi	4
Sağ ventrikül liftiing	4
Frotman	3
S3	3

PE tanısı alan hastalarda belirti ve bulguların prevelansı

	Doğrulanmış PE (n = 219)	Dışlanmış PE (n = 546)
Belirtiler		
Dispne	%80	%59
Göğüs ağrısı (plöritik)	%52	%43
Göğüs ağrısı (substernal)	%12	%8
Öksürük	%20	%25
Hemoptizi	%11	%7
Senkop	%19	%11
Bulgular		
Taşipne (≥20/dak)	%70	%68
Taşikardi (>100/dak)	%26	%23
DVT bulguları	%15	%10
Ateş (>38.5°C)	%7	%17
Siyanoz	%11	%9

Am J Respir Crit Care Med 1999;159:864–871

PE olasılığının değerlendirilmesi

Hangi kural kullanılırsa kullanılsın, düşük olasılık kategorisindeki PE'li hastaların oranı %10 civarında, orta olasılık kategorisindekilerin oranı %30, yüksek klinik olasılık kategorisindekilerin oranı ise %65'tir.

PE için klinik tahmin kuralları: Wells puanı ve gözden geçirilmiş Cenevre puanı

Gözden geçirilmiş Cenevre puanı[64]	
Değişken	**Puan**
Zemin hazırlayan etkenler	
>65 yaş	+1
Önceden geçirilmiş DVT ya da PE	+3
Son 1 ay içinde cerrahi girişim ya da kırık	+2
Aktif malignite	+2
Belirtiler	
Tek taraflı alt bacak ağrısı	+3
Hemoptizi	+2
Klinik bulgular	
Kalp atım hızı	
75-94 vuru/dak	+3
≥95 vuru/dak	+5
Alt bacak derin veninde palpasyonda ağrı ve tek taraflı ödem	+4
Klinik olasılık	**Toplam**
Düşük	0-3
Orta	4-10
Yüksek	≥11

Wells puanı[65]	
Değişken	**Puan**
Zemin hazırlayan etkenler	
Önceden geçirilmiş DVT ya da PE	+1.5
Yakın zamanlı cerrahi girişim ya da immobilizasyon	+1.5
Kanser	+1
Belirtiler	
Hemoptizi	+1
Klinik bulgular	
Kalp atım hızı	
>100 vuru/dak	+1.5
DVT klinik bulguları	+3
Klinik karar	
Alternatif tanı PE olasılığından daha düşük	+3
Klinik olasılık (3 düzeyli)	**Toplam**
Düşük	0-1
Orta	2-6
Yüksek	≥7
Klinik olasılık (2 düzeyli)	
PE muhtemel değil	0-4
PE muhtemel	>4

Basittir ve bütünüyle klinik değişkenlere dayanmaktadır; standardize edilmiştir.

Akut PE şüphesinde tanı

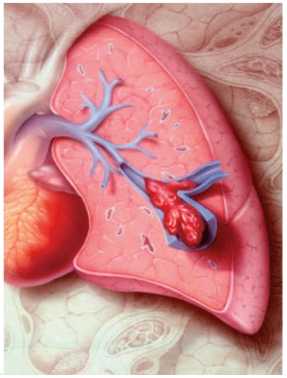

Tapson V. N Engl J Med 2008;358:1037-1052

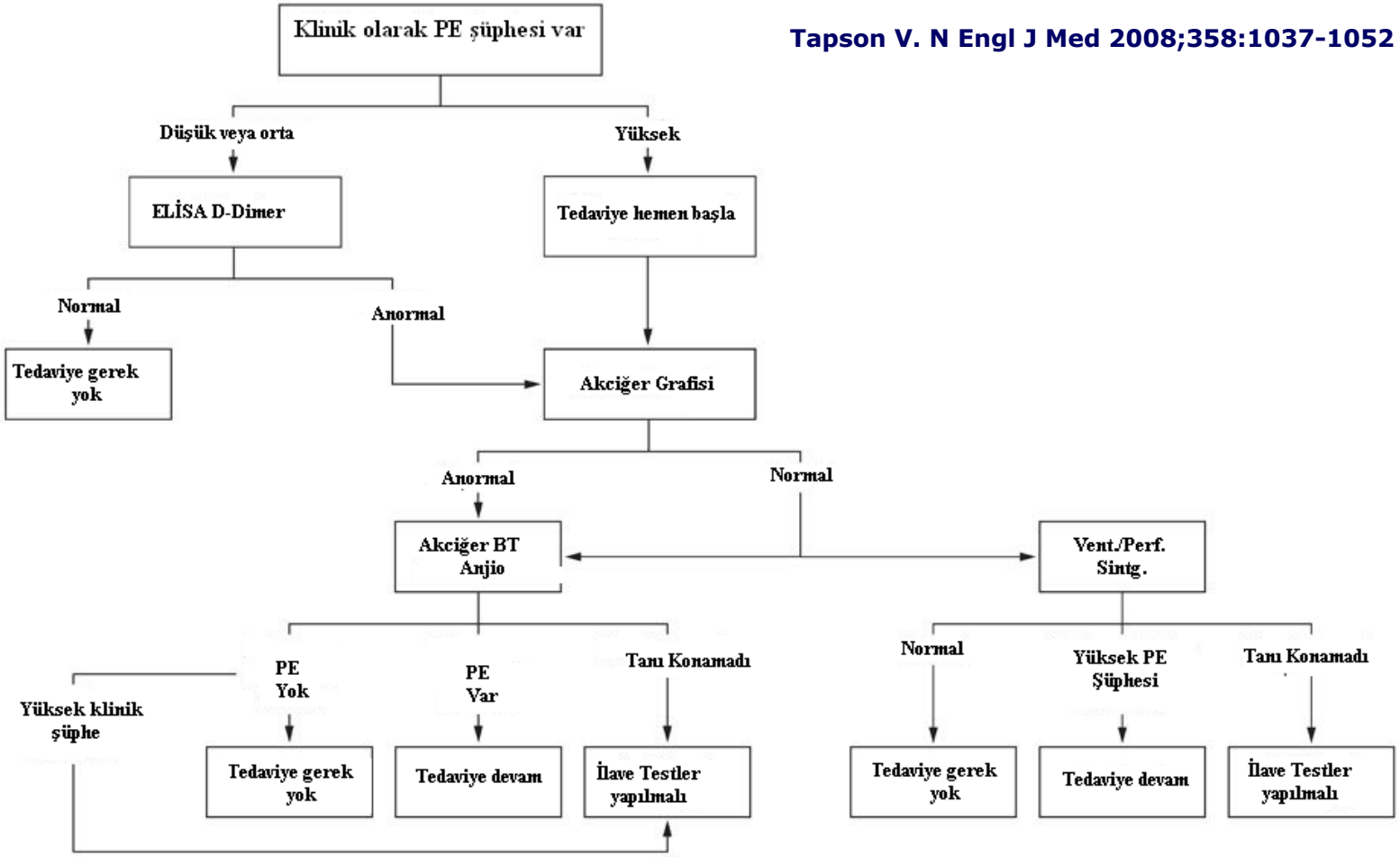

Yüksek riskli *olmayan* PE şüphesi taşıyan hastalarda tanı algoritması

Yüksek riskli olmayan PE şüphesi
şok ya da hipotansiyon yok

Klinik açıdan PE olasılığını değerlendirin
dolaylı ya da tahmin kuralına göre

Düşük/orta klinik olasılık
ya da "PE muhtemel değil"

D-dimer

negatif
Tedavi yok*

pozitif
Çok detektörlü BT

PE yok‡
Tedavi yok*

PE†
Tedavi*

Yüksek klinik olasılık
ya da "PE muhtemel"

Çok detektörlü BT

PE yok
Tedavi yok* ya da daha ileri araştırma#

PE
Tedavi*

GUIDE OF ESC for PE, 2008

Yüksek riskli PE şüphesi olan hastalarda tanı algoritması

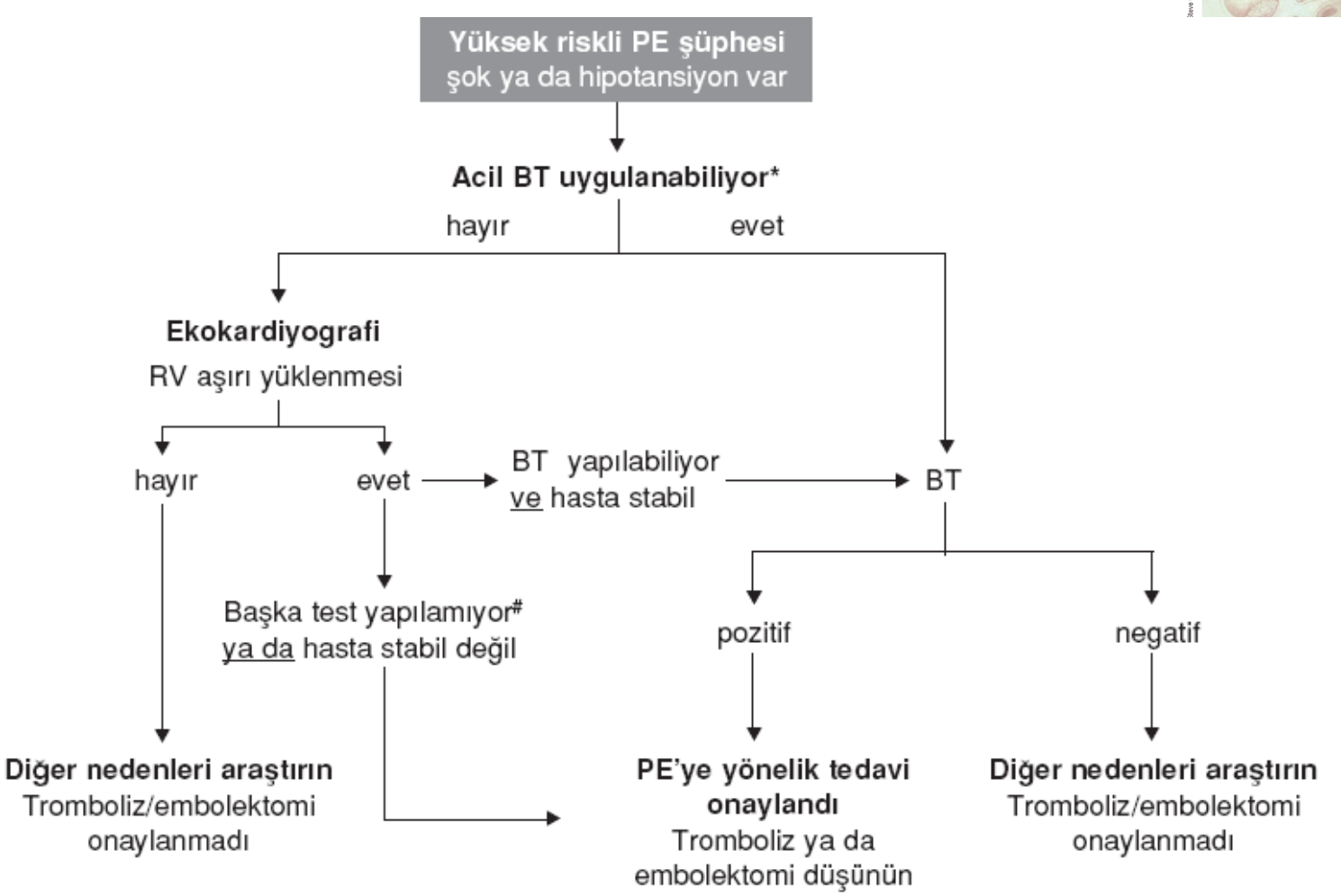

GUIDE OF ESC for PE, 2008

PE Şüphesinde D-Dimer Testi

Di Nisio et al. JTH 2007; 5: 296-304.

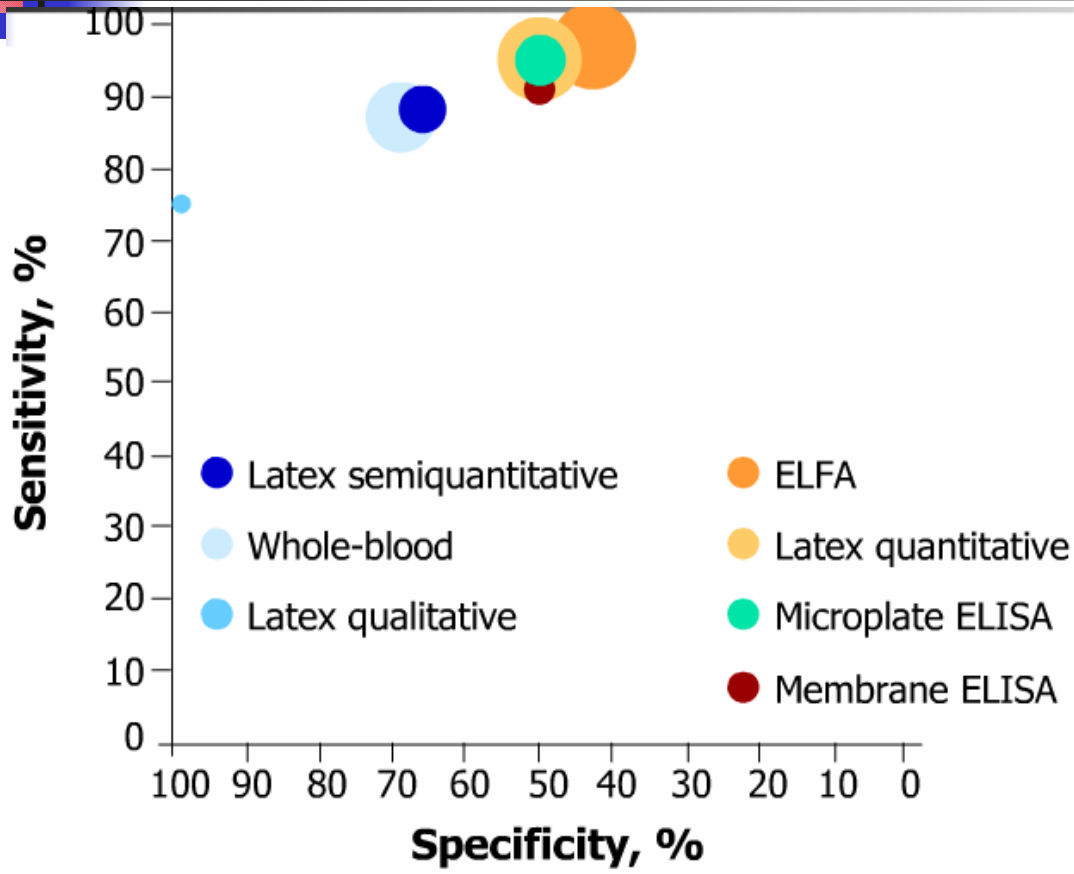

- **Akut pıhtı varlığında, pıhtılaşma ile fibrinolizin eşzamanlı aktivasyonu nedeniyle plazmadaki D-dimer düzeyleri artar. Buna göre, normal D-dimer düzeyleri akut PE ya da DVT olasılığının çok düşük olduğunu düşündürür.**

- **Kantitatif enzim bağlı immunosorban test (ELISA) ve ELISA'dan türetilmiş testlerin duyarlılığı >%95, özgüllüğü ise %40 civarındadır.**

BNP/Troponin

- PE li hastalarda RV disfonksiyonu, prognozun en kötü belirleyicisidir, ilerlerse hemodinamik bozukluk şok veya ölümle sonuçlanur.
- PE li hastalarda, kardiak troponin ve BNP(brain natriüretik peptid), RV disfonksiyonu belirleyicileridir.
- Troponin yüksekliği artmış duvar stresinin neden olduğu RV iskemisi ve mikro infarktlara bağlıdır. RCA nın kompresyonu da bu konuda rol oynar. Kardiak troponin yüksek negatif prediktif değere (% 97-%100) sahiptir ve düşük riskli hastaları belirlemede önemlidir.
- Yüksek BNP ve pro- BNP (daha hassas) değerleride RV disfonsiyonlu olgularda görülür, RV yüklenmesinde gelişen myosit gerilmesinin sonucu artar. BNP de yine negatif prediktif değeri yüksek bir testtir.

Arter kan gazı

- % 10-25 oranında normal
- Tanıdan çok tedavi takibinde yararlı
- Hipoksemi
- Hipokapni
- Respiratuar alkaloz

EKG

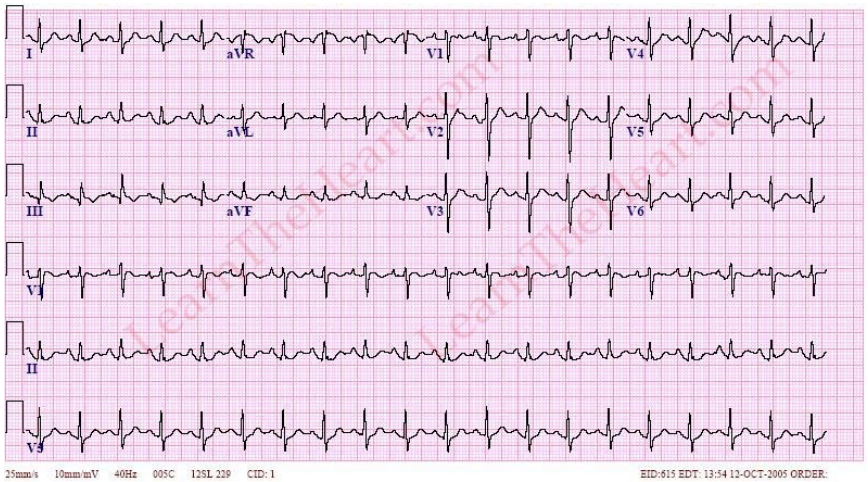

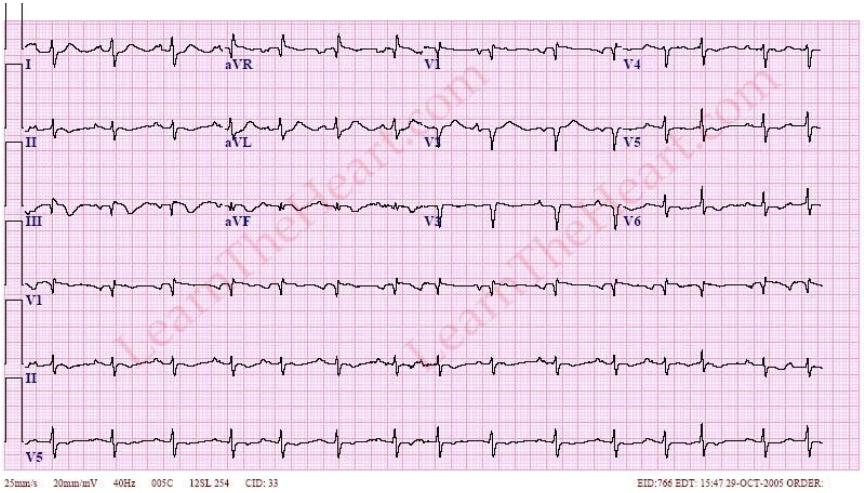

Olguların sadece %50 kadarında tipik EKG değişikliği görülür.
- Sinüsal taşikardi
- Sağ ventrikülün dilatasyonuna ve kalbin rotasyonuna bağlı olarak S1 - Q3 veya S1-S2-S3 paterni ve clockwise (saat yönünde) rotasyon bulguları ortaya çıkabilir.
- İnkomplet sağ dal bloğu
- III'te ST elevasyonuyla birlikte T negatifleşmesi (Ayırıcı tanı: İnferior miyokart infarktüsü)
- P pulmonale
- Prekordiyal derivasyonlarda V1-V2-V3 derivasyonlarında T negatifleşmesi ve V5-V6'ya dek derin S dalgalarının görülebilmesi
- Ritm bozuklukları (Premature atımlar, atriyal fibrilasyon gibi)

Akciğer Grafisi

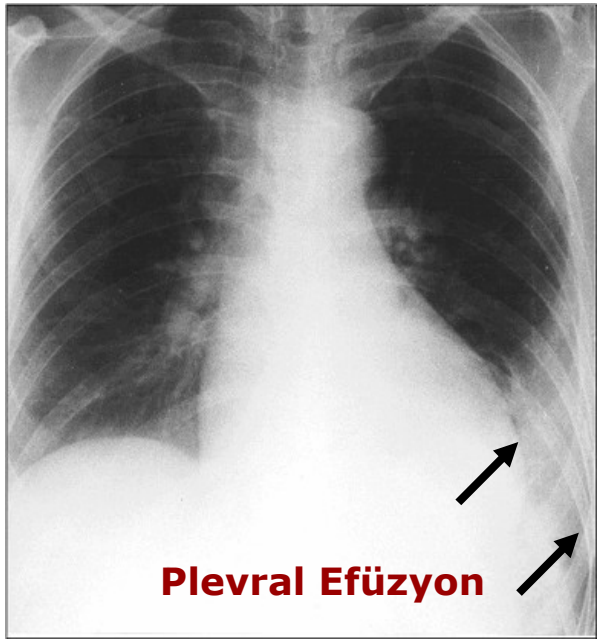

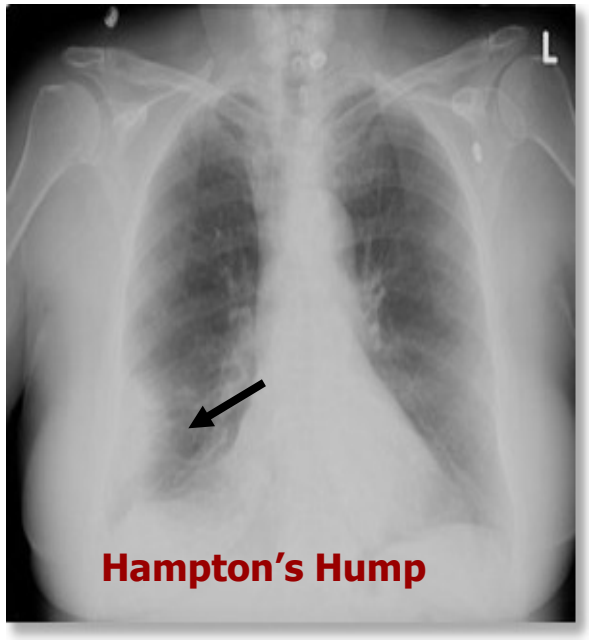

Akciğer filmi genellikle anormaldir. En sık karşılaşılan bulgular:

- **Lineer atelektazi,**
- **Plevral efüzyon**
- **Hemidiyafram yükselmesidir**

Bulgular özgül değildir. Buna karşılık dispne ve göğüs ağrısının diğer nedenlerini dışlamak açısından çok yararlıdır.

Ekokardiyografi

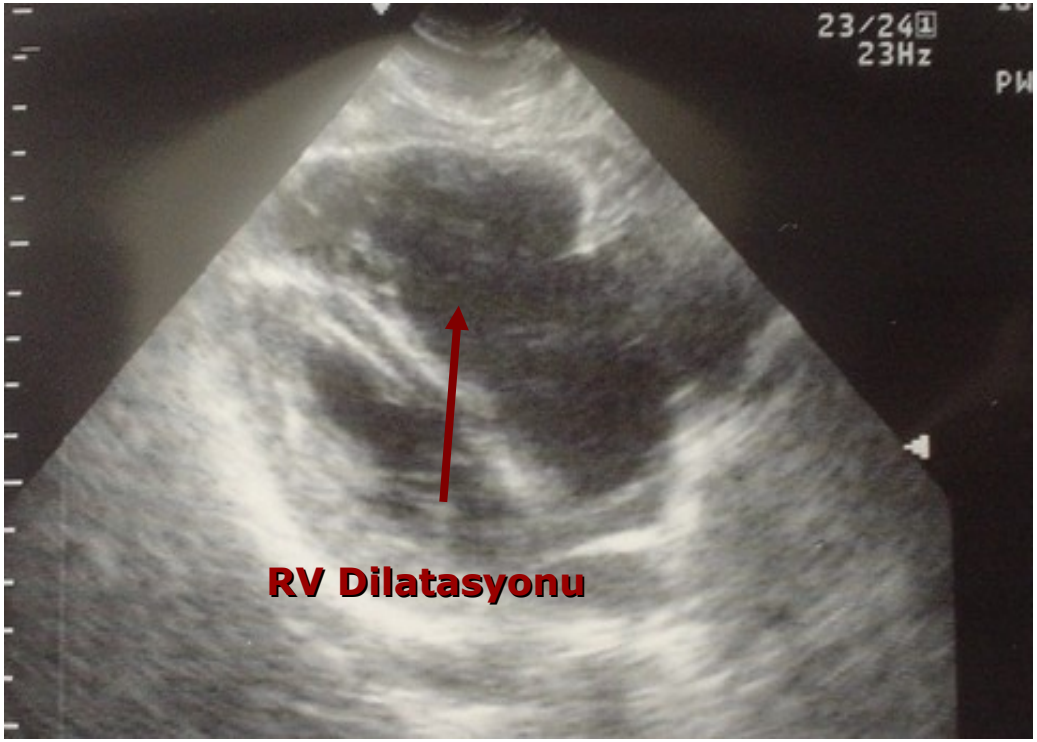

- Sağ ventrikül dilatasyonu, PE'li hastaların en az %25'inde bulunur.
- Şok ya da hipotansiyon olan bir hastada, RV aşırı yüklenmesi ya da işlev bozukluğuna ilişkin ekokardiyografi bulgularının yokluğu, hemodinamik bozulmanın nedeni olarak PE'yi dışlar.

Ekokardiyografi

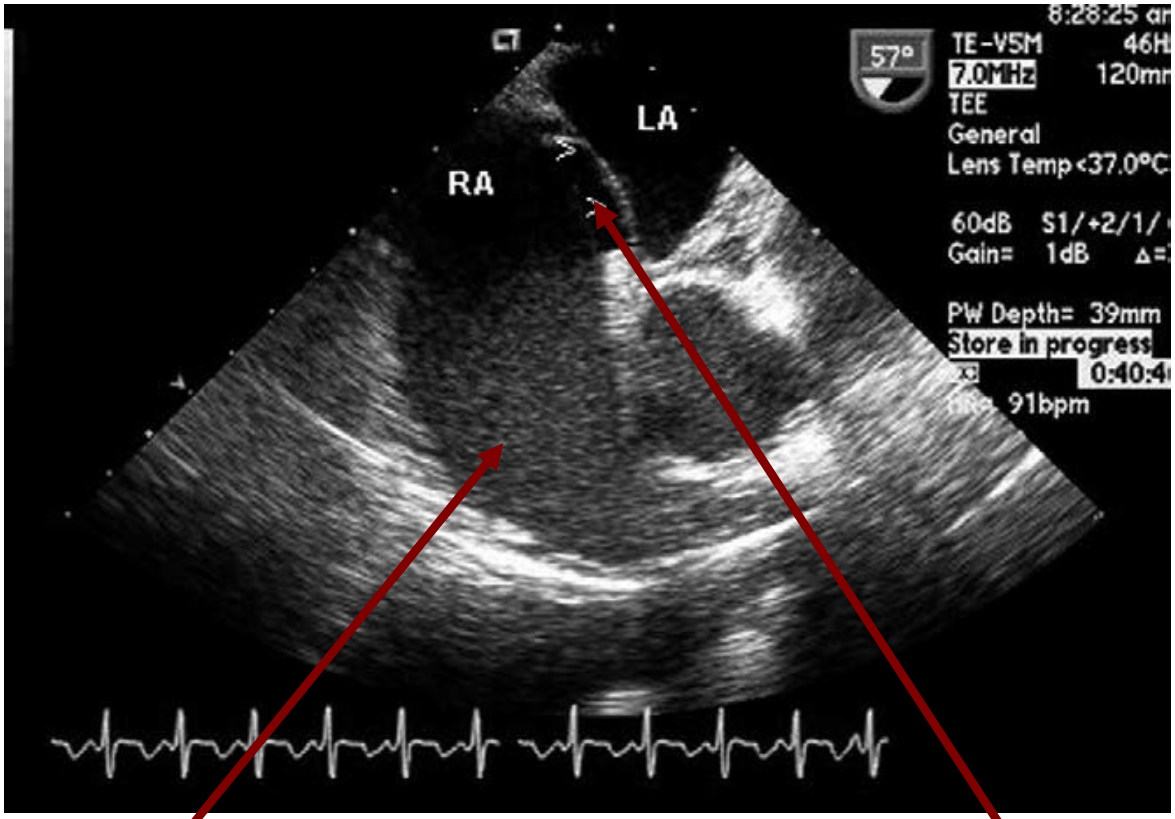

Sağ ventrikül yüklenmesi ve interatrial septumun sola şifti

Görüntüleme Teknikleri

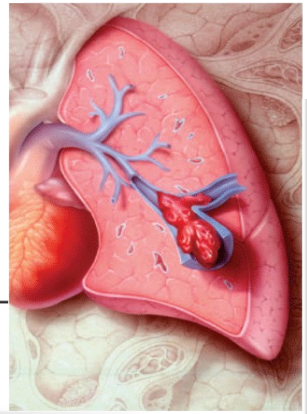

until ~1992 ~1998 ~2000

Angio

Scinti

SPECT

CT

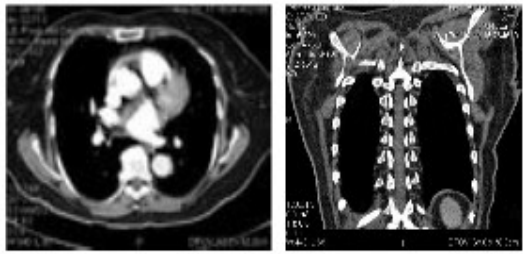

MSCT

MIPS , Perfusion-Imaging

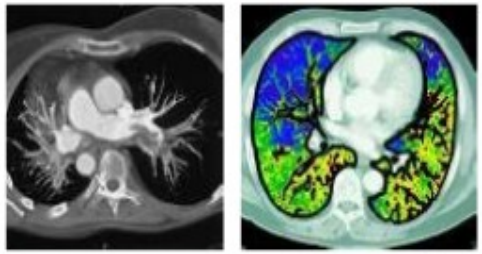

MRI

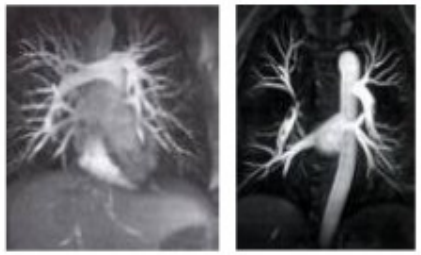

Ventilasyon-perfüzyon sintigrafisi

Normal perfuzyon sintigrafisi, PE'nin dışlanmasında son derece güvenlidir.

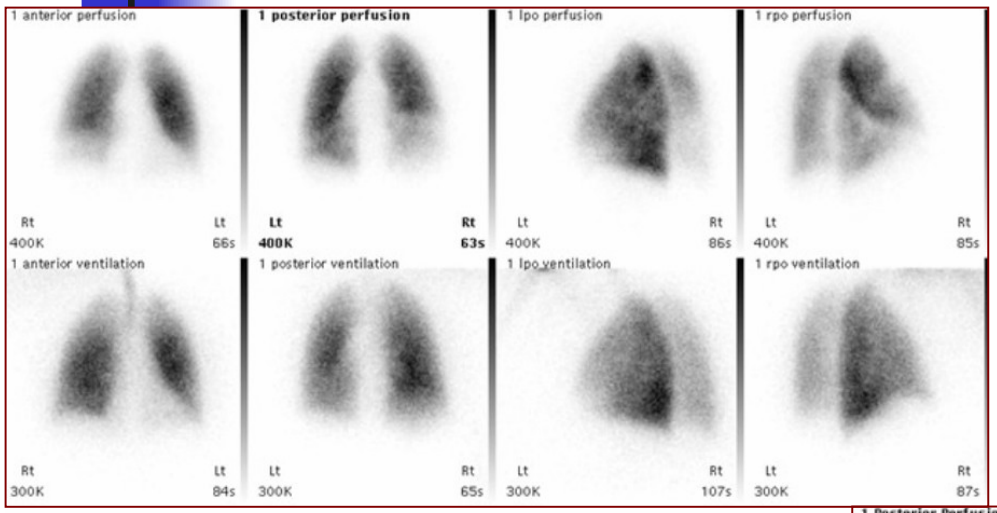

Normal Perfüzyon

Anormal Perfüzyon

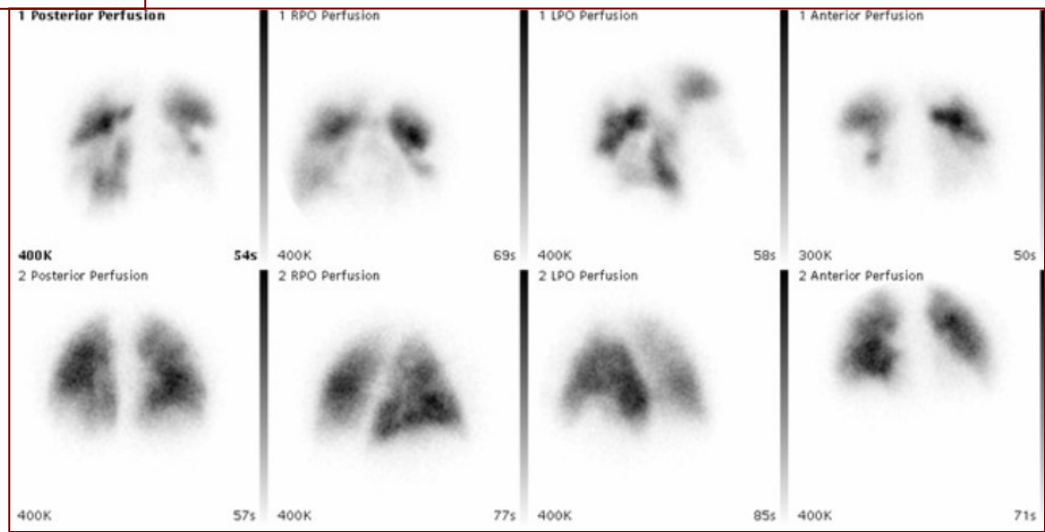

Bilgisayarlı Tomografi

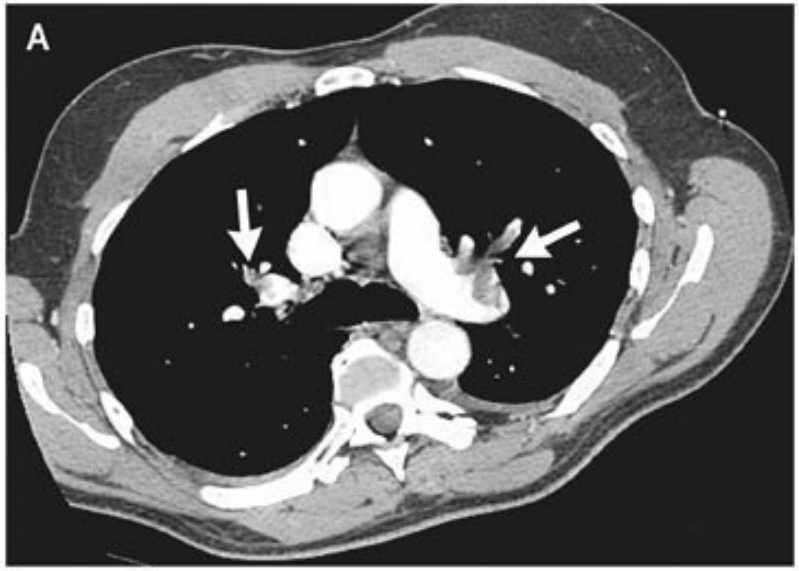

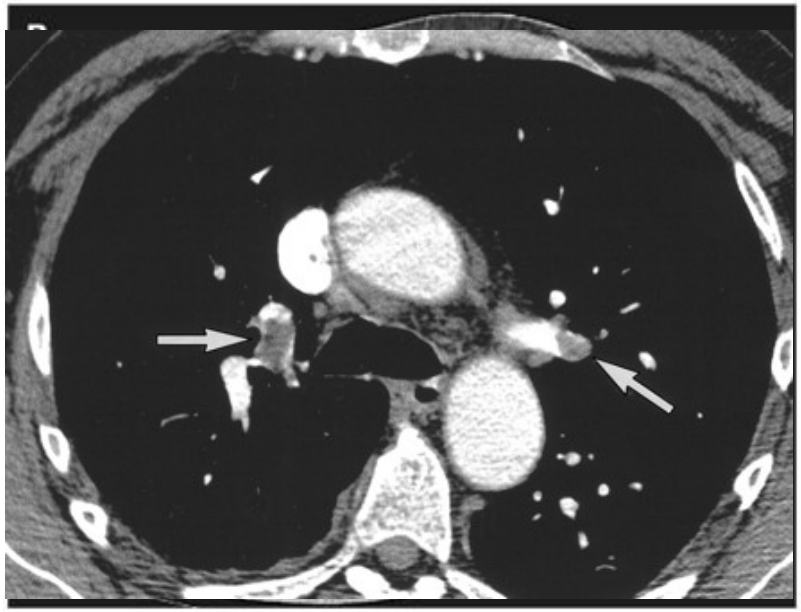

- Özellikle multidetektörlü BT PE tanısında duyarlılığı ve özgüllüğü çok yüksek olan bir yöntemdir.
- Segmental düzeylere kadar trombüsü gösteren TDBT ya da MDBT, coğu durumda PE icin yeterli kanıt olarak kabul edilebilir.

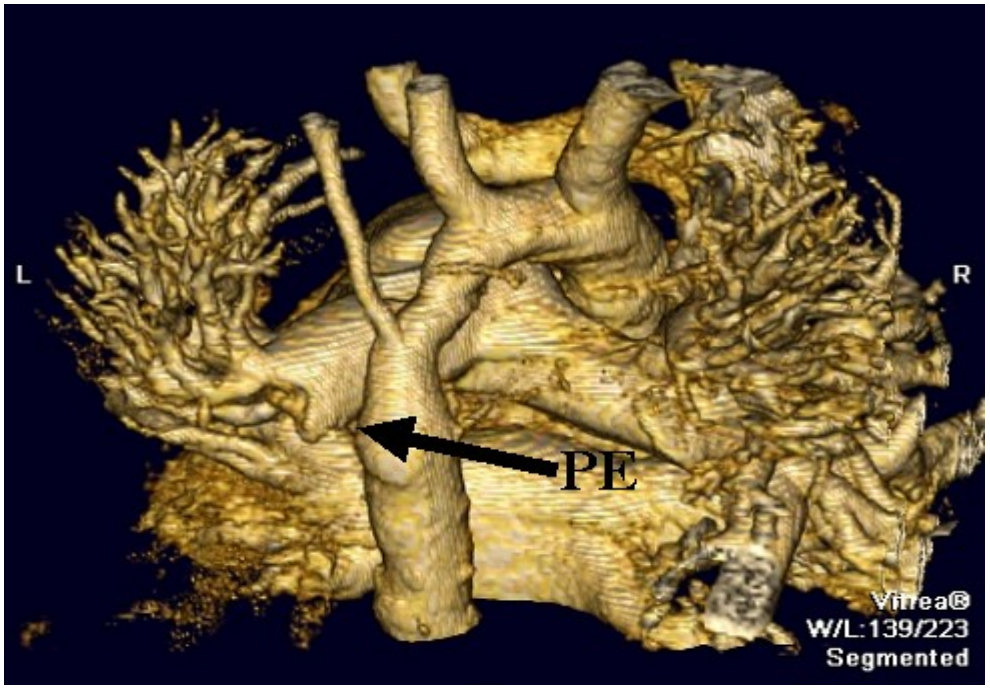

Bilgisayarlı Tomografi

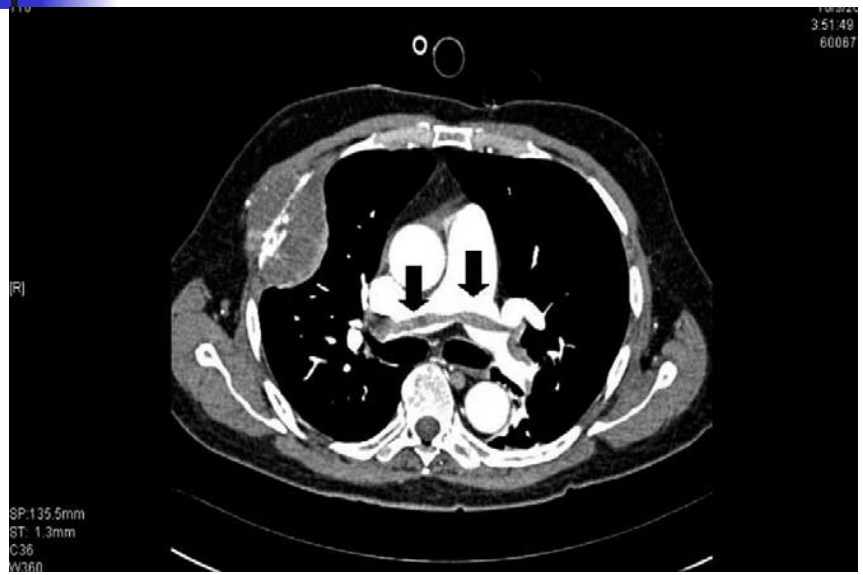

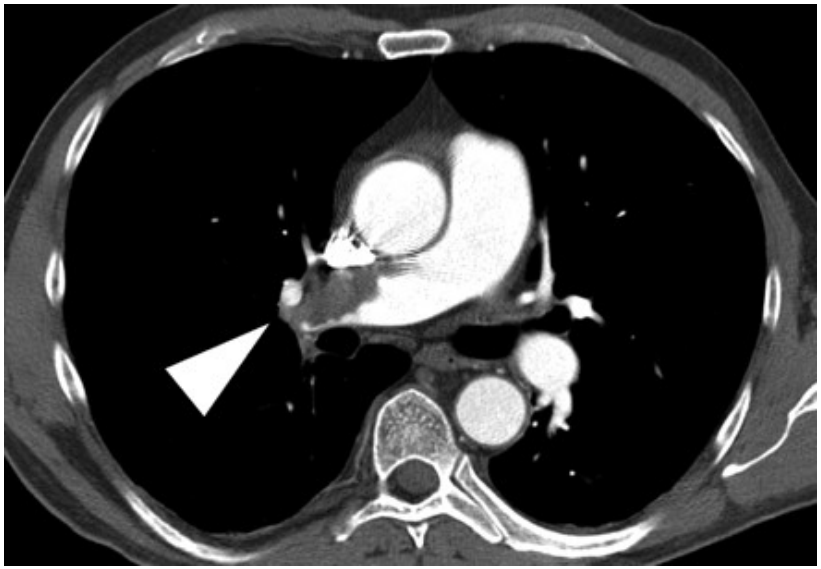

Ana Pulmoner içinde büyük Trombüs

Sağ Pulmoner Arterde Santral Yerleşimli Trombüs

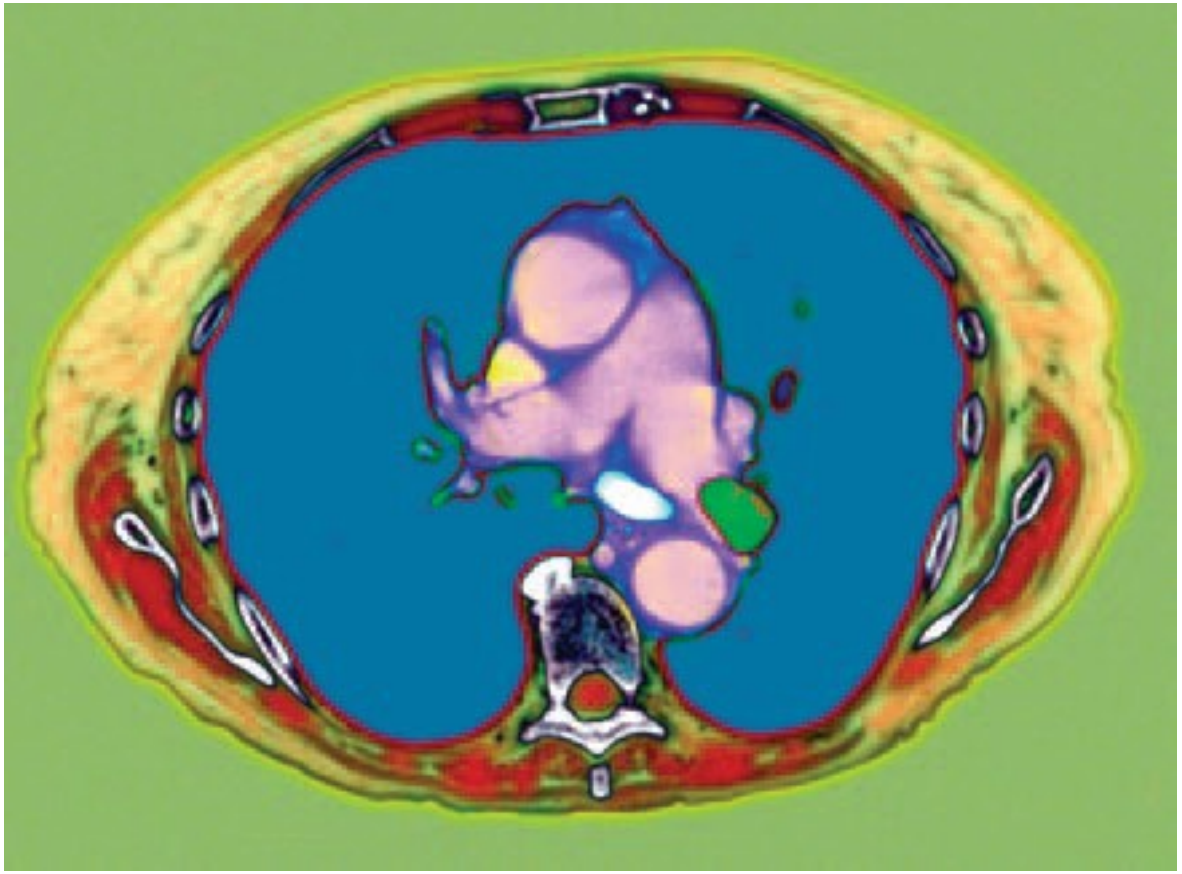

Renkli aksiyal BT (Sol ana pulmoner arterde büyük trombüs)

Multidetektör CT Anjiografi (MDCT)

Periferal Pulmoner Arter Dallarının Görüntülenmesi

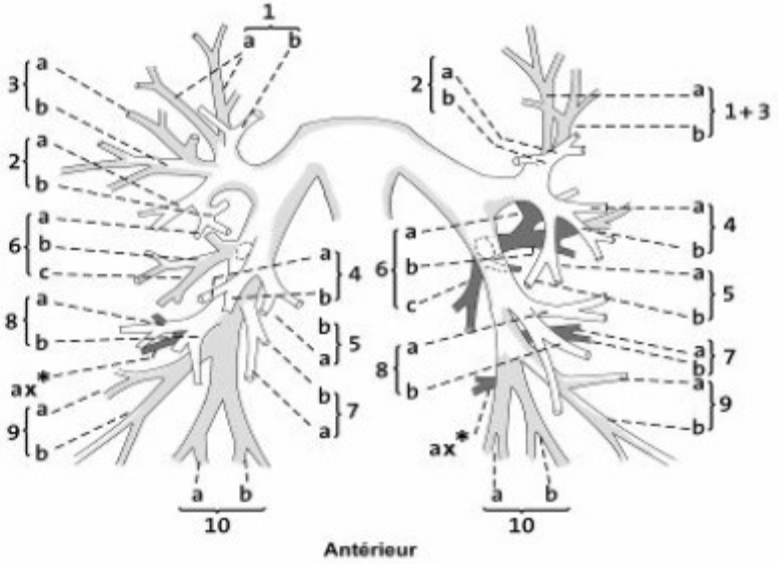

MDCT ile:
- Subsegmental arterlerin %96'sı;
- Sub-subsegmental arterlerin %57'si görüntülenebilmektedir.

Coche E et al. Eur Radiol 2003;13:815-22. Ghaye et al. Radiology 2001;219:629-36.

MR

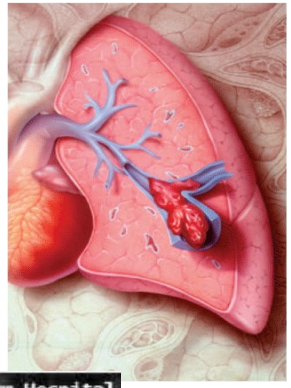

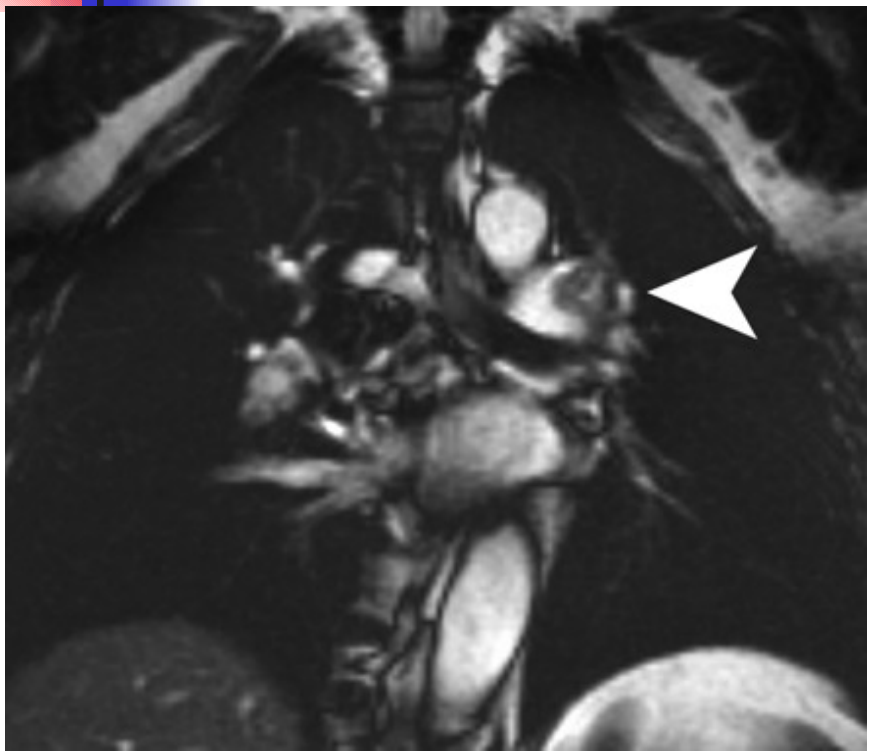

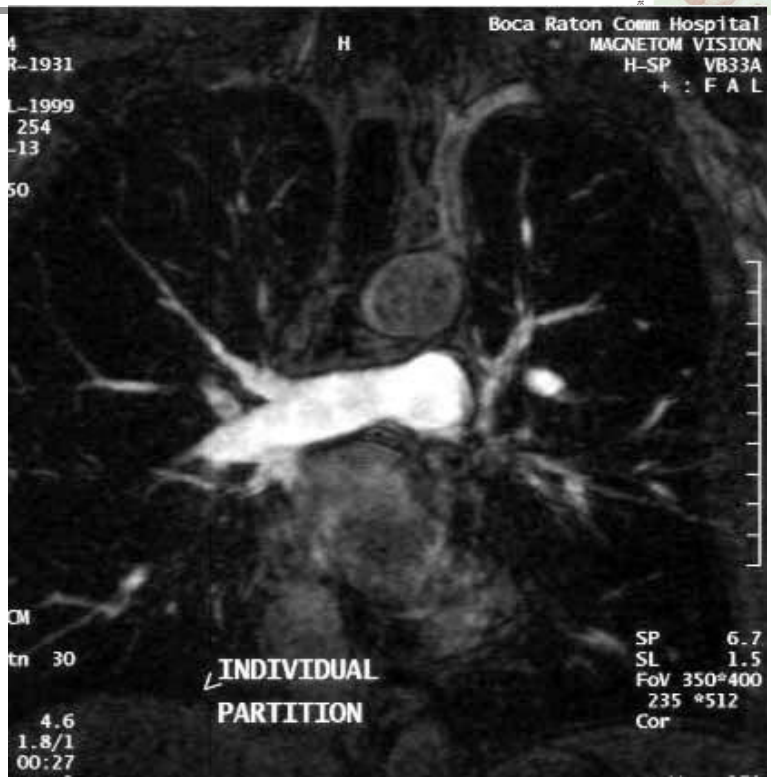

- **MR Anjiografnin pulmoner emboli tanısında değeri oldukça düşüktür.**
- **Büyük lober ve segmental dallarda sensitivitesinin yüksek olmasına rağmen, subsegmental dallarda %50'nin altındadır.**
- **Artifak ve yüksek maliyet dezavantajdır.**

Pulmoner Anjiyografi

Pulmoner anjiografi hassasiyeti yüksek ancak günümüzde nadiren tek başına kullanılan invazif bir testtir.

TEDAVİ

- Düşük sistemik debi ile sonuçlanan akut RV yetersizliği, yüksek riskli PE hastalarında başta gelen ölüm nedenidir. Bu nedenle, PE ve RV yetersizliği olan hastalarda destek tedavi yaşamsal önem taşır.

- Şok ya da hipotansiyonla karşımıza çıkan, şüpheli ya da doğrulanmış PE'li hastalarda, hemodinamik destek ve solunum desteği uygulanması gerekir.

Erken Antikoagülasyon !

- PE tanısı doğrulanmış ya da klinik açıdan yüksek veya orta dereceli PE olasılığının söz konusu olduğu hastalarda, tanıya yönelik işlemler sürerken, unfraksiyone heparin, DMAH ya da fondaparinuks ile antikoagülasyona gecikmeden başlanmalıdır.

- Kanama riskinin yüksek olduğu ve ağır böbrek işlev bozukluğu olan hastalar dışında, başlangıç tedavisi için, intravenoz unfraksiyone heparin yerine, subkutan DMAH ya da fondaparinuks uygulanması düşünülmelidir.

Masif Olmayan ; Hemodinamisi Stabil PE

Antikoagülasyon Protokolü

Akut Dönem	Kronik Dönem
İ.V. Heparin (UFH) veya DMAH	Oral Antikoagülanlar (Vit K Antagonistleri)
3-7 gün	3-6 ay

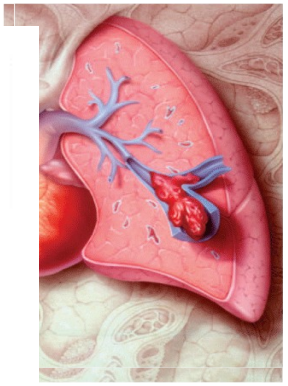

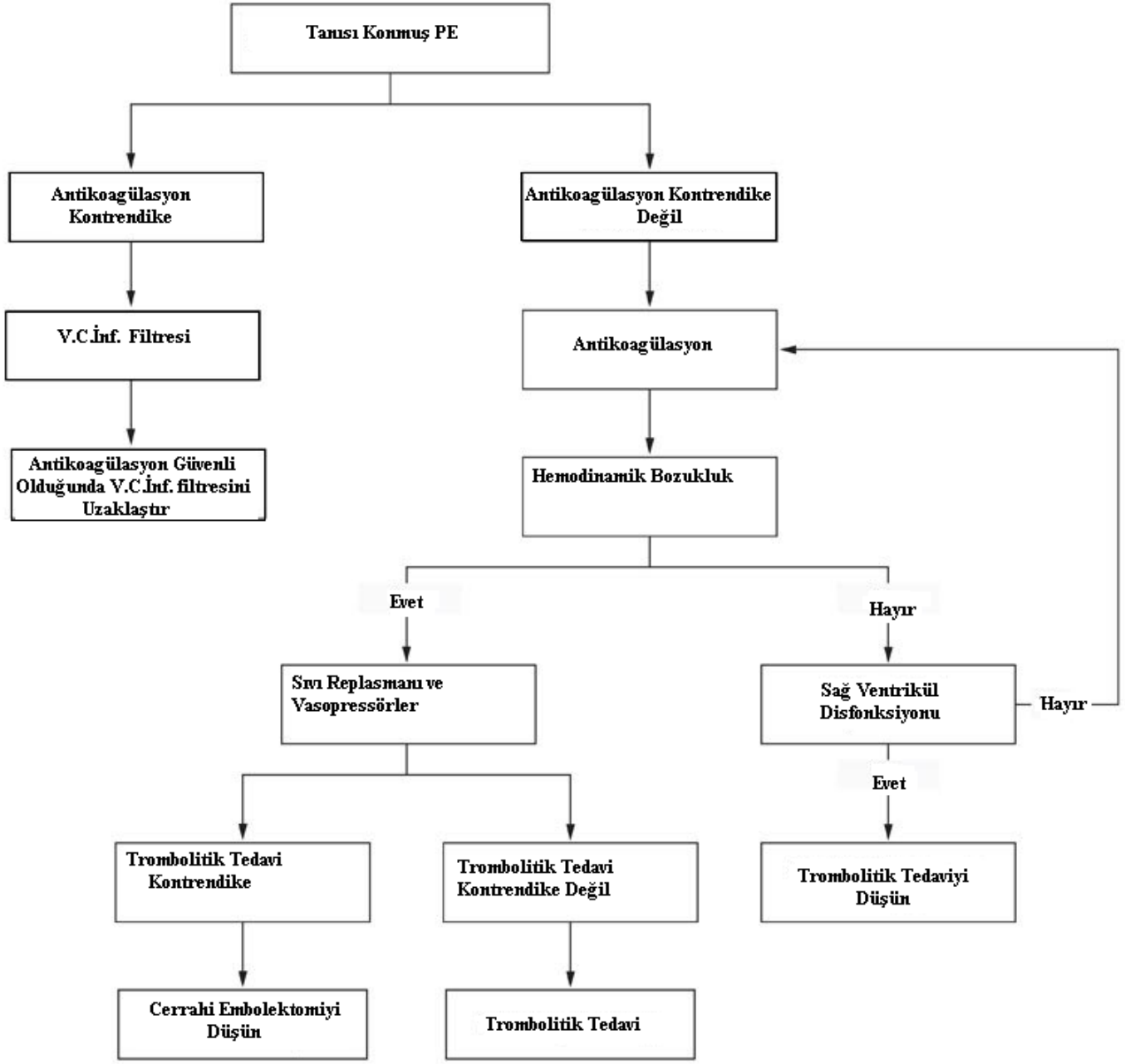

Tapson V. N Engl J Med 2008;358:1037-1052

Trombolitik Tedavi

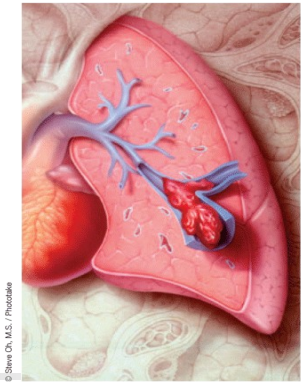

- Kardiyojenik şok ve persistan arteriyel hipotansiyon tablosuyla gelen, yüksek riskli PE hastalarının birinci sıra tedavisi, mutlak kontrendikasyonu az olan trombolitik tedavidir.

- Yüksek riskli olmayan hastalarda trombolizin rutin kullanımı tavsiye edilmemektedir.

- Orta riskli PE grubundaki seçilmiş hastalarda, kanama riskini artıran durumların ayrıntılı biçimde gözden geçirilmesini takiben, tromboliz uygulanabilir.

Pulmoner embolide onaylanmış trombolitik rejimler

Streptokinaz	250 000 IU yükleme dozu olarak 30 dakikada, takiben 100 000 IU/saat 12-24 saatte
	Hızlı rejim: 1.5 milyon IU, 2 saatte
Ürokinaz	4400 IU/kg yükleme dozu olarak, 10 dakikada, takiben 4400 IU/kg/saat 12-24 saatte
	Hızlı rejim: 3 milyon IU, 2 saatte
rtPA	100 mg, 2 saatte
	ya da 0.6 mg/kg, 15 dakikada (maks. doz 50 mg)

Trombolitik Tedavi

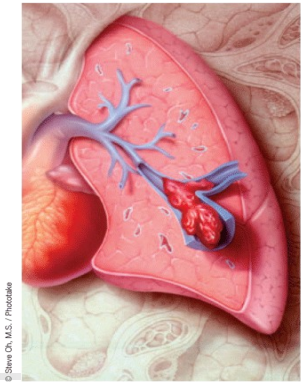

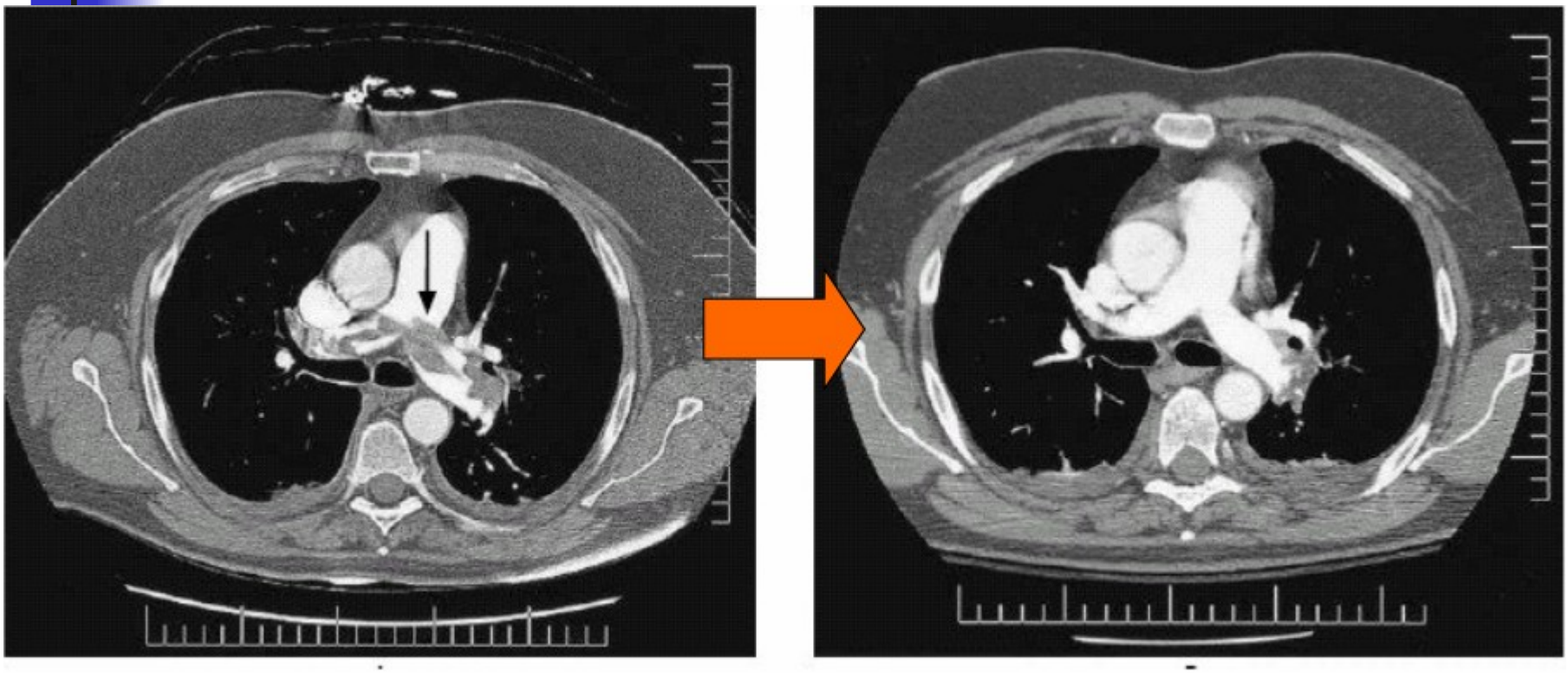

NP Fam. N Engl J Med 2002; Vol. 347, No. 15

Hemodinamik Bozukluk Gösteren Masif PE
Başarısız Trombolitik Tedavi Sonrası Cerrahi Embolektomi

Trombolitik tedavi uygulanan 488 hastadan 40'ı (%8,2) tedaviye cevap vermedi. (Unstabil klinik tablo ve RV disfonksiyonu)

Tekrar Trombolitik Tedavi (n=26)

Cerrahi Embolektomi (n=14)

Klinik Düzelme %31 (Mortalite %38)

P=0.004

Klinik Düzelme %79 (Mortalite %7)

N Meneveau. Chest 2006;129:1043-1050

Cerrahi Pulmoner Embolektomi

Güncel cerrahi tekniklerle uygulanan pulmoner embolektomi, trombolizin mutlak kontrendike olduğu ya da başarısız olduğu yüksek riskli PE' li hastalarda değerli bir tedavi seçeneğidir.

J Thorac Cardiovasc Surg 2005;129:1018–1023

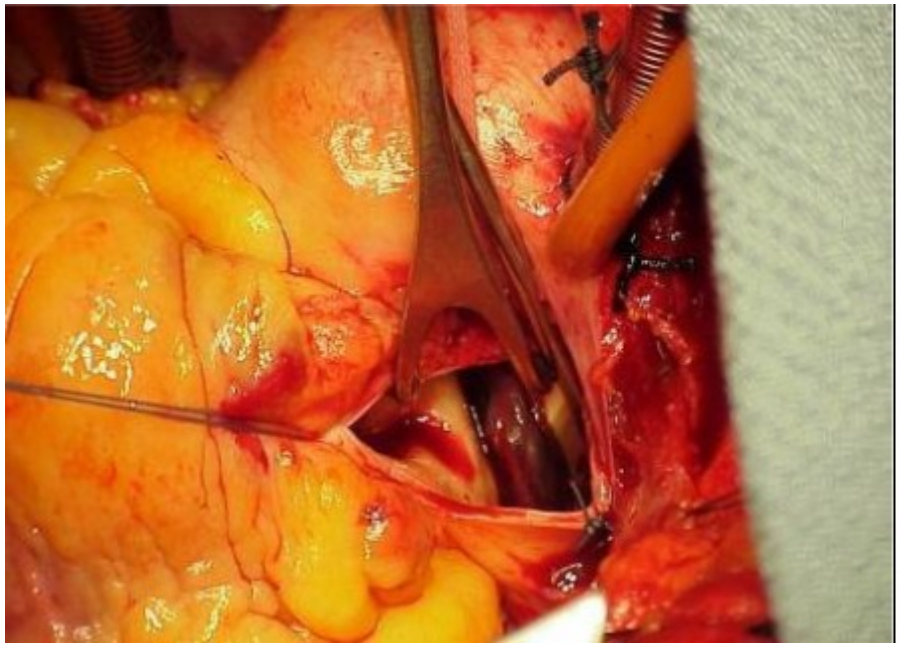

Cerrahi Embolektomi Endikasyonları

Endikasyonlar	N = 47 (%)
Trombolizis için Kontendikasyon	**21 (%45)**
-Erken Postoperatif Dönem	**10 (%21)**
-Aktif Kanama	**3 (%6)**
-Stroke	**4 (%9)**
-Diğer	**4 (%9)**
Başarısız Medikal Tedavi	**5 (%10)**
-Başarısız Trombolitik	**4 (%9)**
-Başarısız Kateter Embolektomi	**1 (%2)**
Sağ atriyum veya Sağ Ventrikülde trombüs	**5 (%10)**
Sağ Ventrikül Hemodinamik Disfonksiyon	**15 (%32)**
Geniş PFO	**1 (%2)**

Bu seride erken mortalite %6; geç mortalite (ort. 27 ay) %12 olarak verilmiştir.

***J Thorac Cardiovasc Surg* 2005;129:1018-1023**

Perkütan Kateterle Embolektomi ve Fragmantasyon

- Kateterle embolektomi ya da proksimal pulmoner arterdeki pıhtıların fragmantasyonu, trombolizin mutlak kontrendike olduğu ya da başarısız kaldığı, yüksek riskli PE'li hastalarda, *cerrahi tedaviye bir alternatif* olarak düşünülebilir.

- Küçük pulmoner arter dallarında fragmantasyonun yarar sağlama olasılığı düşük olması ve perforasyon riski nedeniyle, kateter teknikleri yalnızca ana arterlerde kullanılmalıdır.

J Vasc Interv Radiol 2001;12:147–164.

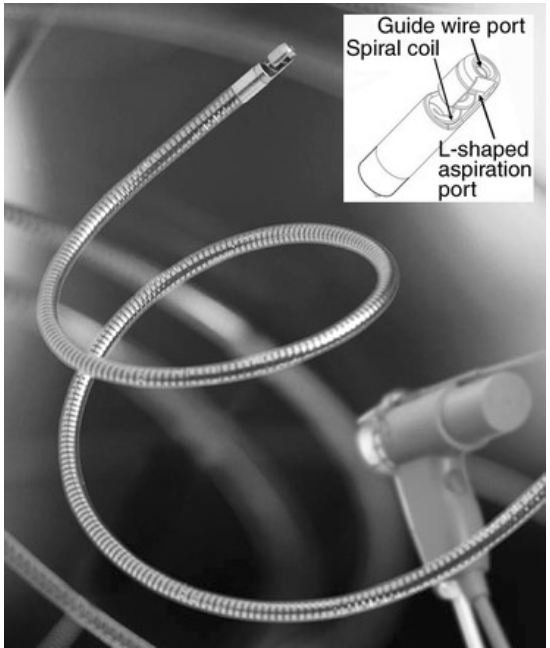

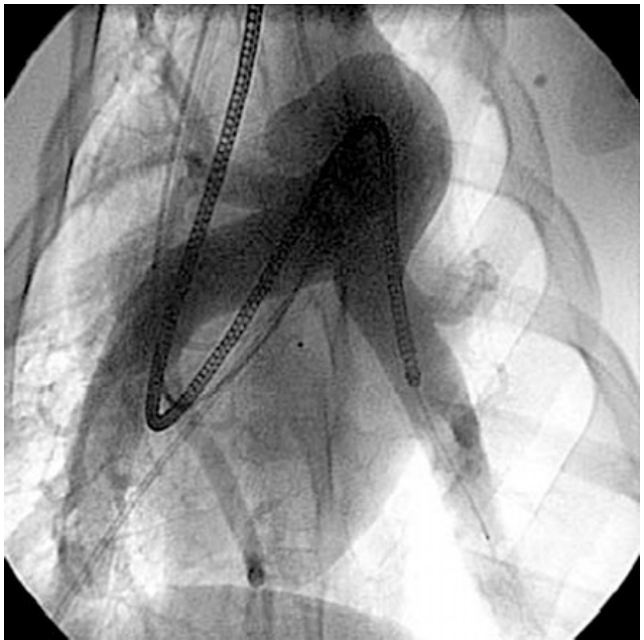

Venöz Filtreler

- VCİ filtreleri, antikoagülasyon açısından mutlak kontrendikasyonların olması ya da VTE yinelemesi açısından yüksek riskli bulunması halinde kullanılabilir.
- PE'li hastalarda VCİ filtrelerinin rutin kullanımı tavsiye edilmemektedir.

GUIDE OF ESC for PE, 2008

Filter offen



Filter von oben

Filter vor der Implantation

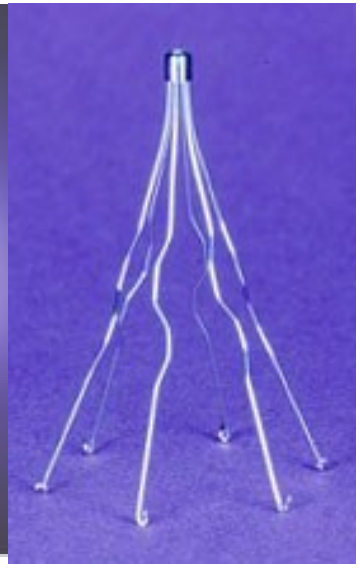

Prognoz

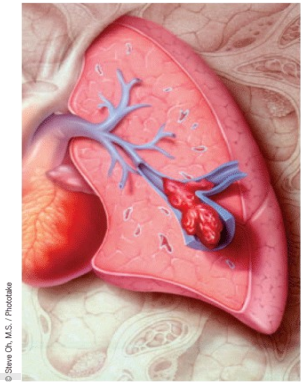

- Akciğer embolilerinin prognozu doğrudan:
  - Embolinin büyüklüğüne,
  - Emboli sonrası tedaviye kadar geçen süreye,
  - Altta yatan nedenlere,
  - Uygulanan tedaviye ve
  - Komplikasyonlara bağlıdır.

- Önerilen tedavilerle hastane mortalitesi yaklaşık %8'dir.

- Tedavi sonrası tromboemboli ve venöz tromboz profilaksisi çok önemlidir.

Profilaksi

- Etiyolojik faktörlerin araştırılması ve ortadan kaldırılmaya çalışılması en iyi profilaksidir.
- Hastaların mobilize edilmesi,
- Yatak istirahatinden mümkün olduğunca kaçınılması
- Gerekli olduğu durumlarda havalı yatak kullanımı yararlıdır.
- Arteryel trombozis dışında Aspirin'in profilaktik kullanımının yararlı olduğu gösterilememiştir. Bu nedenle Aspirin'in profilakside yeri yoktur.
- Düşük doz heparinizasyon (2 x 5000 U s.c. veya LMWH)
- Akciğer embolilerinin yarısına yakını operasyon günü olduğundan, heparinizasyonun operasyondan birkaç saat sonra başlaması tavsiye edilmektedir (yaklaşık 4 saat sonra).
- Kompresyon çoraplarının kullanılması yararlıdır.

SONUÇ

- Tedavi edilmeyen PE yüksek mortalite ile seyreder.
- Pulmoner emboli şüphesi hızlı tanı testlerinin yapılmasını ve risk faktörlerinin belirlenmesini gerektirir.
- D-dimer testi ile birlikte klinik değerlendirme görüntüleme işlemlerinin yapılmasını gereksiz hale getirebilir.
- Akut pulmoner emboli şüphesinde dahi tedaviye erken başlanması, mortaliteyi önemli ölçüde azaltır.